Zastosowanie hydroksyapatytu wapnia w medycynie estetycznej

Jest jednym z najlepiej przebadanych wypełniaczy skórnych na świecie. Łączy w sobie wysoką elastyczność i lepkość ze zdolnością do indukowania długotrwałego tworzenia kolagenu typu I i II. To sprawia, że idealnie odmładza twarz.

dr Bartosz Pawlikowski
lekarz medycyny estetycznej, Klinika Pawlikowski w Łodzi

Jak rozwija się światowy rynek wypełniaczy i biostymulatorów?

Rynek ten rósł historycznie o ponad 10 procent rocznie do 2022 roku. Coraz łatwiejszy dostęp do usług (głównie za pośrednictwem sieci klinik medycyny estetycznej oraz gabinetów lekarskich i kosmetycznych), a także rosnąca siła nabywcza konsumentów stale przyspieszają globalny zasięg tego rodzaju usług, zwłaszcza na rynkach rozwijających się. Zmieniające się postawy konsumentów dotyczące dobrego samopoczucia, urody i zdrowego starzenia zwiększyły świadomość i akceptację estetyki, generując popyt ze strony nowych segmentów pacjentów, w tym mężczyzn i „millenialsów". Nowe wskazania i rozszerzone portfolio wypełniaczy skórnych i biostymulatorów również przyczyniają się do rozwoju rynku.

Analitycy są zgodni co do tego, że wzrost przychodów z zabiegów medycyny estetycznej o charakterze nieinwazyjnym w ciągu następnych pięciu lat wyniesie co najmniej 12% rocznie. Zgodnie z badaniem firmy McKinsey z października 2021 roku roczny wzrost ma być na poziomie nawet 14%. W badaniu tym wzięło udział 10 000 konsumentów i 500 pracowników służby zdrowia z głównych światowych rynków medycyny estetycznej. Badanie uzupełnione zostało pogłębionymi wywiadami, analizą mediów społecznościowych oraz analizą inwestycji. Jest zatem pewne, że rynek nieinwazyjnych procedur estetycznych opartych na wypełniaczach i biostymulatorach tkankowych będzie się rozwijał w stałym tempie. Na podstawie analiz ekonomicznych tego segmentu obliczono zamknięcie globalnej wartości rynku z końcem 2022 roku na poziomie ponad 59 miliardów dolarów, z czego wartość rynku europejskiego stanowi prawie 33% tej kwoty. Analitycy niezależnych ośrodków ekonomicznych prognozują osiągnięcie globalnej wartości tego segmentu rynku na poziomie 160 miliardów dolarów do 2030 roku, przy czym średni roczny wzrost utrzyma się na poziomie 14,08%. Tak spektakularny wzrost jest również skutkiem stopniowego zastępowania zabiegów chirurgicznych procedurami z wykorzystaniem wypełniaczy i biostymulatorów tkanek miękkich, co wynika z ulepszonych profili bezpieczeństwa i skuteczności, krótkiego czasu rekonwalescencji oraz niższych kosztów leczenia. Wśród wypełniaczy tkanek miękkich wyróżnia się: produkty niebiodegradowalne, np. polimetakrylan metylu (PMMA), i biodegradowalne, np. kwas hialuronowy (HA). W ostatnich latach pojawiła się nowa gene-



racja produktów biodegradowalnych o właściwościach biostymulujących: hydroksyapatyt wapnia (CaHA), kwas poli-L-mlekowy (PLLA), kwas poli-D,L-mlekowy (PDLLA) i polikaprolakton (PCL).

Dlaczego hydroksyapatyt wapnia (CaHA) jest tak skuteczny?

Hydroksyapatyt wapnia jest jednym z najlepiej przebadanych wypełniaczy skórnych na świecie, szeroko stosowanym do korekcji umiarkowanych i głębokich zmarszczek i fałdów twarzy oraz do uzupełniania utraconej objętości. To bardzo skuteczny środek w wielu obszarach augmentacji tkanek miękkich twarzy, charakteryzujący się wysokim i ugruntowanym profilem bezpieczeństwa. Hydroksyapatyt wapnia łączy w sobie wysoką elastyczność i lepkość ze zdolnością do indukowania długotrwałego tworzenia kolagenu typu I i III, co czyni go idealnym środkiem przy stosowaniu kompleksowego podejścia do twarzy. W systemie kategoryzacji wszczepialnych wyrobów medycznych, zaproponowanym po raz pierwszy przez Werschlera i Narurkara, opierającym się na składzie chemicznym, mechanizmie działania, czasie trwania efektu, bezpieczeństwie i interakcji z tkankami, hydroksyapatyt wapnia zajmuje ugruntowaną wysoką pozycję.

Co dzieje się po podaniu hydroksyapatytu wapnia?

CaHA to biodegradowalna substancja, która stanowi, w zależności od preparatu, 1%, 30% albo 55% syntetycznych mikrosfer CaHA (o średnicy 8–12 µm lub 25–45 µm) zawieszonych w wodnym nośniku w postaci żelu karboksymetylocelulozowego albo w sieciowanym kwasie hialuronowym. Rozpuszczalny żel nośnikowy równomiernie rozprowadza mikrosfery CaHA, zapewniając korekcję 1:1, i stopniowo rozprasza się, pozostawiając mikrosfery w miejscu wstrzyknięcia, gdzie indukują one neokolagenezę poprzez aktywację fibroblastów. W biostymulatorach, w których hydroksyapatyt jest zawieszony w kwasie hialuronowym, kwas ulega powolnej biodegradacji, zależnej od stopnia sieciowania. W ten sposób biostymulatory na bazie CaHA zapewniają zarówno natychmiastowe (zastępcza objętość), jak i długotrwałe (biostymulacja kolagenu) zwiększenie objętości.

Jaki jest efekt zabiegu i kiedy się pojawia?

Fibroblasty znajdują się we wszystkich tkankach łącznych i uważa się, że mikrosfery CaHA wywołują ich aktywację, a następnie produkcję kolagenu, niezależnie od głębokości podania. Badania na zwierzętach wykazały, że wzrost nowego kolagenu następuje już po czterech tygodniach od wstrzyknięcia i trwa co najmniej 12 miesięcy. Natychmiastowa korekta objętości oraz stymulacja długotrwałego odkładania się nowego kolagenu otaczającego mikrosfery przyczyniają się do średniego czasu trwania efektu od 12 do 18 miesięcy, chociaż niektóre wyniki odnotowano 24 miesiące po wstrzyknięciu. Nie stwierdzono komórek progenitorowych dla osteogenezy w tkankach miękkich, w obszernej literaturze opisującej CaHA w różnych zastosowaniach w tkankach miękkich nie opisano żadnego zwapnienia ani osteogenezy. Hydroksyapatyt wapnia jest całkowicie biodegradowalnym wypełniaczem tkanek miękkich. Z biegiem czasu mikrosfery CaHA są rozkładane przez fagocyty na jony wapnia i fosforany. Dalszego dowodu na biodegradowalność CaHA dostarcza analiza badań tomografii komputerowej (CT) przed i po leczeniu za pomocą CaHA u 58 osób z lipoatrofią związaną z HIV lub z wyraźnymi fałdami nosowo-wargowymi. W tomografii komputerowej wykonanej bezpośrednio po wstrzyknięciu hydroksyapatyt wapnia był wyraźnie widoczny, a 12 miesięcy po pierwszym wstrzyknięciu można było zaobserwować jedynie resztkowe ilości CaHA.

Głównymi właściwościami fizycznymi, które określają zdolność wypełniaczy do zapewniania objętości i uniesienia są lepkość złożona (η*), elastyczność (G') i spoistość. Lepkość (η*) mierzy zdolność wypełniacza do przeciwstawiania się siłom ścinającym, którym jest on poddawany w tkance po wstrzyknięciu. Wysoki współczynnik lepkości gwarantuje brak migracji i pozostawanie w miejscu mimo działania sił ścinających. Elastyczność jest miarą sztywności wypełniacza i jego odporności na odkształcenie pod wpływem ciśnienia zewnętrznego w stosunku do wypełniacza, na przykład gdy wypełniacz jest wytłaczany przez igłę podczas

wstrzykiwania oraz po wstrzyknięciu, gdy wypełniacz jest poddawany ruchom mięśni twarzy. Im wyższy współczynnik G', tym mniej wypełniacz odkształca się pod naciskiem i tym większą siłę nośną może zapewnić. Zdolność liftingująca wypełniacza skórnego zależy od dwóch właściwości materiału: twardości (elastyczności) żelu i jego spoistości.

Badania nad bezpieczeństwem

Kluczowym badaniem klinicznym, które doprowadziło do zatwierdzenia przez FDA produktu na bazie CaHa do estetycznej korekcji bruzd nosowo-wargowych, było wieloośrodkowe badanie z udziałem 117 osób z symetrycznymi bruzdami nosowo-wargowymi, od średniej do głębokiej. Zastosowano Radiesse po jednej stronie twarzy i ludzki kolagen (Cosmoplast, Allergan, Irvine, California) po drugiej. Podczas sześciomiesięcznej obserwacji Radiesse został oceniony jako lepszy od kolagenu w 79% fałd ($P < 0,0001$) i do leczenia fałd wymagał średnio połowy ilości materiału w porównaniu z kolagenem ($P < 0,0001$). Rozszerzenie powyższego badania obejmowało ponowne leczenie Radiesse przez 6 do 12 miesięcy w obu fałdach w celu zrównoważenia asymetrii. Włączono 102 ze 117 początkowych pacjentów, którzy byli oceniani w odstępach do 39 miesięcy po ostatnim wstrzyknięciu żelu na bazie CaHA. Trzech spośród 102 pierwotnych badanych zostało utraconych w okresie obserwacji, między dwoma a trzema latami. Co najmniej 30 miesięcy po ostatnim zabiegu z CaHA 40% ocenianych fałdów zostało skorygowanych. Nie odnotowano długotrwałych lub opóźnionych zdarzeń niepożądanych u pacjentów obserwowanych przez okres do 39 miesięcy, w tym żadnych doniesień o guzkach, ziarniniakach ciała obcego lub zakażeniach. W drugim kluczowym badaniu oceniono skuteczność żelu na bazie CaHA w leczeniu lipoatrofii twarzy u 100 pacjentów z ludzkim wirusem niedoboru odporności otrzymujących wysoce aktywną terapię przeciwretrowirusową. W tym otwartym badaniu wszyscy pacjenci odnotowali znaczną poprawę po 12 miesiącach, a 91 procent z nich zgłosiło znaczną poprawę po 18 miesiącach. Zgodnie z danymi dotyczącymi jakości życia zebranymi po 12 miesiącach 100 procent badanych stwierdziło, że leczenie żelem CaHA było korzystne. Od czasu przeprowadzenia tych badań żel CaHA był stopniowo wprowadzany w różnych wskazaniach estetycznych w zabiegach na twarz i dłonie.

Ocena pacjenta

Ocena pacjenta jest jednym z najważniejszych czynników branych pod uwagę przez lekarza, gdyż tylko postawienie właściwej diagnozy pozwala zaplanować odpowiednie leczenie. Ocena osoby pod kątem optymalnego leczenia powinna obejmować ocenę oznak starzenia oraz proporcji, harmonii i równowagi twarzy. Łącząc swoją wiedzę na temat anatomii twarzy i procesu starzenia, lekarze mogą ocenić kryteria kwalifikacji pacjenta i dokonać wyboru produktu, który ostatecznie zapewni wyniki, jakich oczekuje pacjent. Dorośli w każdym wieku wybierają augmentację tkanek miękkich jako prekursor lub substytut operacji. Pacjenci z różnych grup wiekowych mają różne potrzeby w zakresie leczenia – począwszy od korekcji drobnych linii i zmarszczek u młodszych pacjentów, a skończywszy na przywróceniu objętości u tych starszych. Hydroksyapatyt wapnia nadaje się do szerokiego zakresu zabiegów estetycznych. Obecnie wiadomo, że oprócz powstawania linii i zmarszczek utrata objętości twarzy wskutek połączenia wiotkości tkanek (rozpad kolagenu i tkanki elastycznej), resorpcji kości (osteopenia szkieletu twarzy) i lipoatrofii odgrywa ważną rolę w przebiegu procesu starzenia. Dzięki tej wiedzy zmienił się punkt ciężkości zabiegów estetycznych twarzy – od podejścia dwuwymiarowego, koncentrującego się na usuwaniu zmarszczek na twarzy oraz poprawie kolorytu i tekstury skóry, do podejścia trójwymiarowego, uwzględniającego również zaburzenia objętości twarzy. Korekcja ubytków objętości wykonywana jest z naciskiem na przywrócenie symetrii, równowagi i proporcji twarzy. Żele na bazie CaHA doskonale nadają się do tego celu ze względu na wysoką elastyczność i lepkość, które zapewniają imponującą zdolność podnoszenia tkanek po uformowaniu i dopasowaniu do kształtu. Żele CaHA wyróżniają się wśród wypełniaczy również tym, że efekty estetyczne wynikają nie tylko z objętości wstrzykniętego produktu, lecz także z długotrwałej

stymulacji własnej produkcji kolagenu przez pacjenta, co prowadzi do wydłużenia czasu trwania efektu. Żele CaHA zapewniają ogromną wszechstronność i nadają się do większości aspektów odbudowy owalu twarzy: wypełniania zmarszczek, napinania skóry, liftingu, konturowania i zwiększania objętości.

Cechy, na które ludzie zwracają uwagę, oceniając urodę, zależą od kultury i rasy. Przedstawiciele rasy białej koncentrują się na okolicy oczu i ust, podczas gdy osoby pochodzące z Azji Wschodniej skupiają się bardziej na centralnym obszarze twarzy. W czasie obserwacji twarzy innej osoby podświadomie rejestrujemy wiele różnych aspektów anatomii, które pomagają nam dość dokładne oszacować wiek. Jako lekarze zajmujemy się wszystkimi aspektami, które są oceniane podczas tej wstępnej obserwacji, aby zapewnić naszym pacjentom optymalne wyniki leczenia. Przywrócenie naturalnego, młodzieńczego wyglądu często wymaga globalnego podejścia do twarzy w celu przywrócenia subtelnych różnic w symetrii z boku na bok, równowagi górnej, środkowej i dolnej części twarzy oraz proporcji. Chociaż ten zakres tego artykuł ogranicza się do zagadnień związanych z CaHA, warto wspomnieć, że starzenie się twarzy jest złożonym procesem i zwykle w celu zminimalizowania oznak starzenia biologicznego o charakterze endogennym, takich jak utrata objętości i konturu czy zaburzenia kolorytu skóry, stosuje się kombinację technologii niechirurgicznych.

Zastosowanie żeli na bazie CaHA

Żele na bazie hydroksyapatytu wapnia pomagają w globalnym opracowaniu tkanek, zarówno pod względem odbudowy objętości poprzez odnowę puli kolagenu, jak i pod względem poprawy jakości skóry. Najlepsze rezultaty zapewnia technika wielopoziomowa – głęboka odbudowa objętości na poziomie nadokostnowym, podskórna rekonstrukcja konturu oraz powierzchowna redukcja wiotkości skóry. Zastosowanie wypełniacza zwiększającego objętość, takiego jak żel na bazie CaHA, pozwala nie tylko natychmiast przywrócić objętość, lecz także wypełnić i skorygować pewne niedoskonałości wyglądu o charakterze ubytków. Żel na bazie CaHA idealnie nadaje się do stosowania na wszystkie obszary twarzy z wyjątkiem glabelli, okolicy okołooczodołowej i ust. Wstrzyknięta ilość będzie się różnić w zależności od miejsca i zakresu pożądanej odbudowy lub powiększenia, ale we wszystkich przypadkach współczynnik korekcji dla żeli CaHA wynosi około 1:1 (należy unikać nadmiernej korekcji). Szczegółowe protokoły podania żeli na bazie CaHA są odmienne w zależności od rodzaju żelu i dostępne na szkoleniach tematycznych, stąd w artykule ten aspekt wiedzy zostanie celowo pominięty.

Postaci żelu na bazie CaHA

Żele na bazie CaHA występują w formie ze znieczuleniem (lidokaina 0,3%) oraz bez znieczulenia. Preparaty można mieszać z lidokainą według protokołów w proporcjach nie zmieniających właściwości lepkosprężystych. Dodatek lidokainy reguluje spójność CaHA, dzięki czemu żel może być wykorzystywany jako wypełniacz warstwowy, nie zwiększający objętości, a jednocześnie umożliwia stosowanie mniejszych igieł. Doświadczeni specjaliści podczas odbudowy tkanek twarzy używają różnych objętości i rozcieńczeń CaHA, aby uzyskać różne właściwości. Na przykład nierozcieńczony hydroksyapatyt wapnia można wstrzykiwać głęboko nad okostną w celu uzupełnienia utraty objętości, nieco rozcieńczony w celu przywrócenia konturów i proporcji na poziomie podskórnym, a CaHA w jeszcze bardziej rozcieńczonej postaci podaje się w skórę właściwą i tkankę podskórną w celu zmniejszenia wiotkości skóry i zapewnienia pacjentowi gładszej, bardziej promiennej cery. Powyższe procedury mogą być również wykonywane jako indywidualne zabiegi, w zależności od potrzeb i oczekiwań pacjenta. Niektórzy specjaliści używają lidokainy do wstępnego rozcieńczenia, aby zmniejszyć dyskomfort przy dalszych podaniach w czasie tej samej sesji. Częstym wyborem wielu lekarzy jest stosowanie lidokainy wstępnie zmieszanej z adrenaliną. Zaletą tego podejścia jest to, że zwężenie naczyń wywołane adrenaliną zmniejsza obrzęki po podaniu preparatu.

Należy zauważyć, że choć rozcieńczanie hydroksyapatytu wapnia wpływa na jego lepkość i pozwala rozszerzyć zakres jego zastosowanie o zastosowania wymaga-

jące bardziej powierzchownego podania i dokładniejszego rozprowadzenia produktu (np. drobne zmarszczki, grzbiet dłoni), technika ta nie została do tego celu zatwierdzona, użycie CaHA w ten sposób należy zatem uznać za niezgodne z wytycznymi.

Działania niepożądane

Żele na bazie CaHA są szeroko stosowane do korygowania zmarszczek i fałdów twarzy od umiarkowanych do głębokich oraz do uzupełniania utraconej objętości. Mikrosfery CaHA mają gładki kształt i skład identyczny ze składnikiem mineralnym ludzkich kości i zębów, a zatem są obojętne i nieantygenowe. W kluczowych badaniach klinicznych, które doprowadziły do zatwierdzenia przez FDA preparatu CaHA do korekcji estetycznej, działania niepożądane były na ogół łagodne (zasinienie, obrzęk, rumień, ból i świąd) i krótkotrwałe. W badaniu porównującym zastosowanie hydroksyapatytu i kolagenu, nie było istotnej różnicy w częstości występowania lub czasie trwania działań niepożądanych. Nie było doniesień o tworzeniu się ziarniniaków w badaniach, w których wstrzykiwano CaHA w celach estetycznych. Rzadkie przypadki niepożądanej reakcji na ciało obce związane z CaHA przytoczono tylko w kilku opisach przypadków na przestrzeni ponad 10 lat stosowania klinicznego i w żadnym z tych przypadków nie można było wyciągnąć ostatecznych wniosków co do tego, czy zdarzenia te były związane z podaniem CaHA, czy z innymi okolicznościami, takimi jak leczenie innymi trwałymi wypełniaczami w przeszłości, niewłaściwe umiejscowienie tkanki, historia medyczna itp.). Literatura często opisuje przypadki powikłań po wypełniaczach skórnych bez dostatecznego dowodu, że ten materiał był rzeczywiście wstrzykiwany. Zdarzenia niepożądane, które występują w przypadku CaHA, są zwykle tymczasowe i związane z wstrzyknięciem (np. siniaki i obrzęki). Podobnie jak w przypadku wszystkich wypełniaczy skórnych, większości zdarzeń niepożądanych można uniknąć przy odpowiednim planowaniu i technice. Żele na bazie CaHA wykazują dużą skuteczność w wielu obszarach korekcji tkanek miękkich twarzy i charakteryzują się wysokim i ugruntowanym profilem bezpieczeństwa. Zaletą żeli na bazie CaHA jest natychmiastowe uzupełnienie utraconej objętości, z jednoczesną stymulacją produkcji naturalnego kolagenu skóry. Udowodniono klinicznie, że efekty leczenia utrzymują się u wielu pacjentów przez rok lub dłużej.

Wyjątkowe właściwości żeli na bazie CaHA (wysoka elastyczność i lepkość w połączeniu ze zdolnością do indukowania długotrwałego tworzenia kolagenu) zapewniają im dużą wszechstronność. Sposób wykorzystania tych preparatów ewoluował równolegle z postępami w dziedzinie medycyny estetycznej – od środków służących zwykłemu wypełnianiu zmarszczek do takich o wszechstronnych zastosowaniach w odbudowie objętości tkanek i jakości skóry. Dzięki temu CaHA nadaje się do leczenia pacjentów na każdym etapie procesu starzenia.

Ważną kwestią jest zestaw umiejętności osób przeprowadzających procedury, w szczególności osób wykonujących iniekcje niebędących lekarzami, które mogą mieć również ograniczoną wiedzę na temat anatomii twarzy. Po wstrzyknięciu CaHA do błony śluzowej jamy ustnej i warg może wystąpić tworzenie się guzków. Podanie hydroksyapatytu wapnia w ten wysoce ruchliwy obszar może spowodować zlepianie się cząsteczek CaHA. Guzki pojawiają się wkrótce po wstrzyknięciu jako wynik nagromadzenia cząstek, a nie reakcji ziarniniakowej. Całkowite ustąpienie guzków następuje po wstrzyknięciu soli fizjologicznej i energicznym masażu lub po terapii laserem frakcyjnym CO_2. Należy zachować szczególną ostrożność, aby uniknąć wstrzyknięcia jakiegokolwiek wypełniacza do naczynia krwionośnego. Może to doprowadzić do zamknięcia naczynia i spowodować zawał lub zator prowadzący do niedokrwienia, martwicy lub bliznowacenia. Takie zdarzenia, chociaż były one rzadkie, zgłaszano w przypadku wielu wypełniaczy skórnych, w tym CaHA. Wszystkie były związane ze złą techniką wstrzykiwania, a nie z produktem wypełniającym, stąd w celu osiągnięcia zadowalających efektów kluczowe jest doświadczenie lekarza. Profesjonaliści medyczni znający doskonale produkty poszczególnych firm prowadzą intensywne, indywidualne szkolenia dla lekarzy medycyny estetycznej, aby szerzyć najlepsze praktyki w branży estetycznej i zapewniać pacjentom

jak najlepsze efekty zabiegów.

Żele na bazie CaHA stały się wszechstronnymi, trwałymi i bezpiecznymi biostymulatorami tkankowymi. Mają doskonałe działanie zwiększające objętość w przypadku różnych wskazań estetycznych, a przewiduje się, że zakres ich stosowania będzie się rozszerzać.

PIŚMIENNICTWO

1. American Society of Plastic Surgeons, *2015 Plastic Surgery Statistics*, [online], [dostęp 21 kwietnia 2017], dostępny w Internecie: https://www.plasticsurgery.org/news/plastic-surgery-statistics
2. Bass L.S. i in., *Calcium hydroxylapatite (Radiesse) for treatment of nasolabial folds: long-term safety and efficacy results*, „Aesthetic Surgery Journal", 2010, nr 30, s. 235-238.
3. Bentkover S., *The biology of facial fillers*, „Facial Plastic Surgery", 2009, nr 25, s. 73-85.
4. Berlin A.L. i in,, *Calcium hydroxylapatite filler for facial rejuvenation: a histologic and immunohistochemical analysis*, „Dermatologic Surgery", 2008, nr 34, s. S64-S67.
5. Carruthers J.D. i in., *Facial Aesthetics Consensus Group Faculty. Advances in facial rejuvenation: botulinum toxin type A hyaluronic acid dermal fillers, and combination therapies – consensus recommendations*, „Plastic and Reconstructive Surgery", 2008, nr 121, s 5S-30S.
6. Carruthers A. i in., *Radiographic and computed tomographic studies of calcium hydroxylapatite for treatment of HIV-associated facial lipoatrophy and correction of nasolabial folds*, „Dermatologic Surgery", 2008, nr 34, s. S78-S84.
7. Coleman K.M., *Neocollagenesis after injection of calcium hydroxylapatite composition in a canine model*, „Dermatologic Surgery", 2008, nr 34, s. S53-S55.
8. Eppley B.L., Dadvand B., *Injectable soft-tissue fillers: clinical overview*, „Plastic and Reconstructive Surgery". 2006, nr 118(4). s. 98e–106e.
9. Goldberg D. i in., *Single-arm study for the characterization of human tissue response to injectable poly-L-lactic acid*, „Dermatologic Surgery", 2013, nr 39(6), s. 915-922.
10. Graivier M.H. i in., *Calcium hydroxylapatite (Radiesse) for correction of the mid- and lower face: consensus recommendations*, „Plastic and Reconstructive Surgery", 2007, nr 120, s. 55S-66S.
11. Jacovella P.F., *Use of calcium hydroxylapatite (Radiesse®) for facial augmentation*, „Clinical Interventions in Aging", 2008, nr 3, s. 161-174.
12. Jansen D.A., Graivier M.H., *Evaluation of a calcium hydroxylapatite-based implant (Radiesse) for facial soft tissue augmentation*, „Plastic and Reconstructive Surgery", 2006, nr 118, s 22S.
13. Johl S.S., Burgett R.A., *Dermal filler agents: a practical review*, „Current Opinion in Ophthalmology", 2006, nr 17(5), s. 471-479.
14. Laeschke K., *Biocompatibility of microparticles into soft tissue fillers*, „Seminars in Cutaneous Medicine and Surgery", 2004, nr 23(4), s. 214-217.
15. Marmur E.S. i in., *Clinical, histologic, and electron microscopic findings after injection of a calcium hydroxylapatite filler*, „Journal of Cosmetic and Laser Therapy", 2004, nr 6, s. 223-226.
16. Morhenn V.B. i in., *Phagocytosis of different particulate dermal filler substances by human macrophages and skin cells*, „Dermatologic Surgery", 2002, nr 28(6), s. 484-490.
17. Redaelli A. i in., *European expert recommendations on the use of injectable poly-L-lactic acid for facial rejuvenation*, „Journal of Drugs in Dermatology", 2014, nr 13(9), s. 1057-1066.
18. Silvers S.L. i in., *Prospective, open-label, 18-month trial of calcium hydroxylapatite (Radiesse) for facial soft tissue augmentation in patients with human immunodeficiency virus associated lipoatrophy: one year durability*, „Plastic and Reconstructive Surgery", 2006, nr 118, s. 34S-45S.
19. Smith S. i in., *A randomized, bilateral, prospective comparison of calcium hydroxylapatite microspheres versus human-based collagen for the correction of nasolabial folds*, „Dermatologic Surgery", 2007, nr 33, s. S112-S121.
20. Sundaram H. i in., *Comparison of the rheological properties of viscosity and elasticity in two categories of soft tissue fillers: calcium hydroxylapatite and hyaluronic acid*, „Dermatologic Surgery", 2010, nr 36, s. 1859-1865.
21. Tzikas T.L., *A 52-month summary of results using calcium hydroxylapatite for facial soft tissue augmentation*, „Dermatologic Surgery", 2008, nr 34, s. S9–S15.
22. Werschler W.P., Narurkar V.N., *Facial volume restoration: selecting and applying appropriate treatments. Technique poster*, „Journal of Cosmetic Dermatology", 2006, nr 19, s. S1
23. Yutskovskaya Y. i in., *A randomized, split-face, histomorphologic study comparing a volumetric calcium hydroxylapatite and a hyaluronic acid-based dermal filler*, „Journal of Drugs in Dermatology", 2014, nr 13(9), s. 1047-1052.

dr n. med. i n. o zdr. Monika Anita Maciejewska

certyfikowany lekarz Amerykańskiej Akademii Medycyny Estetycznej,
specjalista otolaryngologii, chirurgii głowy i szyi,
właścicielka warszawskiej kliniki MEDWAW

Jakich efektów się spodziewać po zabiegach z użyciem hydroksyapatytu wapnia (CaHA)?

To zależy od wyglądu pacjenta przed zabiegiem oraz konkretnych oczekiwań. Wskazania należy dokładnie omówić z lekarzem, pamiętając, że niektóre oznaki starzenia zostaną złagodzone, ale nie znikną. Dobrymi kandydatami do użycia hydroksyapatytu wapnia są pacjenci z głębokimi bruzdami. Preparatem tym można ostrzyknąć kilka okolic twarzy, aby poprawić lub uwydatnić niektóre obszary. W literaturze opisuje się użycie CaHA na: okolice policzkowe, doliny łez i ust, usta, nos, wsparcie brwi, bruzdy nosowo-wargowe, zmarszczki gładzizny czoła, „linie marionetki", podbródek, a także dłonie. CaHA dobrze się nadaje również do korygowania niektórych zmian skórnych, takich jak blizny potrądzikowe. Ze względu na możliwość wystąpienia guzków hydroksyapatyt nie jest idealnym produktem do stosowania w rejonie mięśnia okrężnego oka. Ponadto zabieg z użyciem CaHA nie powinien

Leczenie blizn po porodzie oraz po cesarskim cięciu

W ich przypadku trzeba zacząć działać szybko. Zwykle goją się prawidłowo, jednak czasem dochodzi do upośledzenia tego procesu. To skutkuje przerostem blizn, zmianą ich kolorytu lub dolegliwościami bólowymi. Na szczęście ginekologia estetyczna jest prężnie rozwijającą się dziedziną, która daje wiele możliwości skutecznej terapii.

lek.med. Patrycja Stańczyk
ginekolog-położnik, Klinika Pawlikowski

Podczas ciąży dochodzi do zmian w całym organizmie kobiety. Liczne zmiany układowe mają przygotować organizm matki do stworzenia nowego życia, zapewnienia dobrostanu płodu, a finalnie przygotować ciało do porodu. Najbardziej intensywne zmiany dotyczą układu krążenia, immunologicznego oraz wydzielania wewnętrznego. Burza hormonalna, wzrost masy ciała (średnio o 20%) oraz objętości krwi krążącej nie są czynnikami obojętnymi dla kondycji skóry. Bez względu na rodzaj porodu, ma on znaczący wpływ na kobiecy organizm zarówno pod względem fizycznym, jak i emocjonalnym. Warto zauważyć, że ciało każdej kobiety jest inne i inaczej będzie się regenerować po porodzie. Wzrastający odsetek porodów zabiegowych oraz cięć cesarskich przyczynił się do powstania zapotrzebowania na nową dziedzinę medycyny estetycznej: ginekologię estetyczną. Ginekologia estetyczna to szeroka dziedzina zawierająca w sobie elementy chirurgii plastycznej oraz dermatologii. Koncentruje się na poprawie wyglądu i funkcji żeńskich narządów płciowych. Jednym z obszarów, którymi zajmuje się ta dziedzina jest terapia blizn powstałych w wyniku porodu. Terapie te wpływają pozytywnie nie tylko na względy wizualne, ale także na zmniejszenie odczuwania bólu podczas stosunku. Po porodzie siłami natury najczęściej obserwujemy blizny po nacięciu krocza lub po jego pęknięciu. Po cięciu cesarskim zaś podłużną bliznę tuż nad wzgórkiem łonowym, rzadziej pionową bliznę w linii pośrodkowej ciała. W obu przypadkach ważne jest, aby skonsultować się z lekarzem i dobrać jak najlepszą metodę wspomagania gojenia, a następnie redukcji widoczności blizny. Często pierwsze zabiegi można rozpocząć po zakończeniu okresu połogu, czyli po ok. 6 tygodniach od porodu. Wczesna ocena rany pozwoli na ustalenie dalszego planu terapii. Warto zauważyć, że istnieje kilka opcji leczenia blizn poporodowych i obecnie lekarze zajmujący się ginekologią estetyczną mają wiele narzędzi mogących poprawić jakość życia kobiet z problematycznymi bliznami.

Terapie blizn poporodowych wpływają pozytywnie nie tylko na względy wizualne. Często pomagają zmniejszyć ból podczas stosunku, więc przyczyniają się do poprawy życia intymnego kobiet.

Laseroterapia

Terapia laserowa to procedura wykorzystująca skoncentrowane wiązki światła w celu leczenia blizn. Udowodniono, że leczenie to skutkuje remodelingiem skóry i idącą za tym poprawą elastyczności, kolorytu i ogólnego wyglądu blizny. Często zmniejsza również dolegliwości bólowe spowodowane patologicznym napięciem tkanek. W obszarze ginekologii estetycznej najczęściej wykorzystywany jest laser CO2. Wynika to z faktu, że można nim również pracować w obrębie błony śluzowej pochwy oraz na śluzówkach. Długość fali 10600nm jest absorbowana przez wodę w komórkach i doprowadza do jej podgrzania w tkance, a następnie odparowania. Światło wnika bardzo płytko w skórę, nie uszkadzając naczyń krwionośnych ani głębszych tkanek. Laser frakcyjny nie penetruje skóry na całym obszarze poddanym terapii, ale tworzy mikrokanały uszkodzeń otoczone zdrową tkanką, dzięki czemu uru-

chomiona zostaje kaskada procesów naprawczych, które skutkują powstaniem nowego kolagenu. Laser ten może być zastosowany w przypadku blizn dojrzałych, jak i świeżo powstałych. Dzięki terapii laserowej blizny stają się mniej widoczne, węższe, a także bardziej wrażliwe na inne działania mechaniczne. Laser ten znajduje zastosowanie w terapii: blizn po nacięciu lub pęknięciu krocza, blizny po cięciu cesarskim.

Osocze bogatopłytkowe

PRP (platelet rich plasma), czyli osocze bogatopłytkowe, to materiał uzyskany z krwi żylnej pacjentki. Zawiera skoncentrowane płytki krwi zawieszone w niewielkiej objętości osocza. Ze względu na jego naturalność, możliwość wystąpienia reakcji alergicznej zminimalizowana jest prawie do zera. Pobrany materiał jest bogaty w czynniki wzrostu (uwalniane z ziarnistości płytek krwi) przyśpieszające regenerację i rewitalizację tkanek. Najważniejsze działanie czynników wzrostu polega na stabilizacji uszkodzonej tkanki w początkowych stadiach regeneracji, stymulacji angiogenezy oraz poprzez pojawienie się makrofagów w następstwie powstania nowych naczyń - stymulację dalszej regeneracji. Te właściwości osocza stanowią o jego uniwersalności. Może zostać podane przy leczeniu świeżych ran, przyśpieszając ich gojenie. Z powodzeniem stosowane jest również przy bliznach, ponieważ poprzez wzrost liczby włókien kolagenowych dochodzi do remodelingu blizny. Możemy obserwować jej spłycenie, zwężenie i rozjaśnienie. Zabieg jest małoinwazyjny, polega na podaniu cienką igłą osocza w bliznę i otaczającą ją skórę. Dla komfortu pacjentki wykonujemy go w znieczuleniu miejscowym. Zastosowanie: rany i blizny po cięciu cesarskim oraz nacięciu krocza.

Osocze bogatopłytkowe może być stosowane na świeże blizny. Wówczas przyspiesza ich gojenie. Zastosowane na zagojone blizny, powoduje wzrost liczby włókien kolagenowych. W ten sposób je remodeluje.

Mezoterapia

Polega na podawaniu preparatów zawierających nieusieciowany kwas hialuronowy, mieszanki witamin lub minerałów cienką igłą w bliznę, jak i sąsiadującą z nią skórę. W zależności od potrzeb, odpowiedni preparat zostaje dobrany tak, by efekt terapeutyczny był satysfakcjonujący. Zabieg mezoterapii pobudza procesy regeneracji i odnowy. Zabieg jest małoinwazyjny. Nie wymaga rekonwalescencji. Wykonywany jest w znieczuleniu miejscowym. Odpowiedni przy bliznach po cięciu cesarskim i nacięciu krocza.

Zabiegi chirurgiczne

W przypadku blizny, która wygoiła się nieprawidłowo możliwe jest jej chirurgiczne usunięcie. Blizna przerostowa charakteryzuje się wypukłym kształtem, który znacznie wykracza poza powierzchnię skóry. Spowodowane jest to zbyt dużą intensywnością procesu naprawczego. Produkcja kolagenu przez uszkodzoną tkankę doprowadza do nadmiernego rozrostu blizny. Częstymi tego przyczynami są zakażenia okołozabiegowe lub stan zapalny. Zabieg chirurgicznego wycięcia jest inwazyjny i polega na usunięciu starej blizny z marginesem zdrowej tkanki, a następnie zmniejszenia jej wielkości oraz kształtu poprzez ponowne zszycie skóry. Pierwotny niesatysfakcjonujący efekt wizualny może być skorygowany. Zabieg przeprowadzany jest w znieczuleniu miejscowym i jest najbardziej inwazyjną metodą leczenia blizn.

Terapie łączone

Najlepsze efekty dają procedury łączące kilka metod podczas jednej wizyty. Protokoły zabiegowe są ustalane indywidualnie z lekarzem prowadzącym. Najczęściej łączymy laseroterapię z podaniem osocza bogatopłyt-

kowego lub zabiegiem mezoterapii nieusieciowanym kwasem hialuronowym. Kilka odpowiednio dobranych zabiegów zwykle pozwala osiągnąć bardzo dobre rezultaty. Ważne jest, by pamiętać, że w przypadku blizn trzeba zacząć działać szybko. Zwykle blizny po cięciu cesarskim i nacięciu krocza goją się prawidłowo, czasem dochodzi do upośledzenia tego procesu co skutkuje przerostem blizny, zmianą jej kolorytu lub dolegliwościami bólowymi. Na szczęście ginekologia estetyczna jest prężnie rozwijającą się dziedziną, dającą wiele możliwości skutecznej terapii blizn. Warto pamiętać o tym, że zabiegi polegające na leczeniu okolic intymnych powinny być przeprowadzane przez doświadczonego lekarza.

Piśmiennictwo

1. Clinical applications, of platelet-rich plasma Aleksandra Gołos, Jacek Treliński „Hematology in Clinical Practice VOL 5, No 3 (2014)

2. Skin changes during pregnancy. Is that an important issue for pregnant women? Piotr Ciechanowicz1, Mariusz Sikora1, Karol Taradaj2, Agnieszka Ruta2, Adriana Rakowska1, Ginekologia Polska 2018, vol. 89, no. 8

3. The Role of the CO 2 Laser and Fractional CO 2 Laser in Dermatology Laser Ther. 2014 Mar 27; 23(1): 49–60.

4. Położnictwo i ginekologia Tom 1-2 Grzegorz H. Bręborowicz wyd. 3, 2020

Leczenie chorób przyzębia

Recesja dziąsłowa objawia się mało estetycznym wydłużeniem korony klinicznej. Może powodować nadwrażliwość podczas spożywania pokarmów zimnych i ciepłych na skutek ekspozycji kanalików zębinowych, kontaktujących się z miazgą zęba. Czasem prowadzi też do powstania próchnicy korzenia.

lek. stom. Marta Walaszek
Klinika Pawlikowski

Stomatologia estetyczna skupia się na harmonijnej poprawie fizjologii i wyglądu pierwotnego uzębienia poprzez odtworzenie pożądanego koloru, kształtu oraz funkcji zębów. Do metod stomatologii estetycznej zaliczamy zarówno zabiegi prewencyjne, jak i korekcyjne, a także procedury z zakresu protetyki stomatologicznej, ortodoncji, implantologii, periodontologii oraz stomatologii zachowawczej. Współczesna periodontologia, zajmująca się leczeniem chorób przyzębia, dąży do trwałego wyleczenia choroby oraz przywrócenia możliwie optymalnej funkcji i budowy tkanek, które uległy destrukcji w przebiegu procesu zapalnego lub urazu. Istnieje wiele metod leczenia chorób przyzębia, przywracających prawidłową funkcjonalność i estetykę tkanek, jednak tematem niniejszego artykułu jest odbudowa prawidłowej estetyki uzębienia dotkniętego cho-

robami przyzębia, dlatego też skupiać się będę głównie na poprawie estetyki śluzówkowo-dziąsłowej.

Recesja dziąsłowa jest jedną z najczęstszych deformacji śluzówkowo-dziąsłowych występującą u osób w każdym wieku. Powstaje na skutek dowierzchołkowej migracji brzegu dziąsła w stosunku do połączenia szkliwno-cementowego. Objawia się mało estetycznym wydłużeniem korony klinicznej. Może powodować nadwrażliwość podczas spożywania pokarmów zimnych i ciepłych na skutek ekspozycji kanalików zębinowych, kontaktujących się z miazgą zęba oraz prowadzić do powstania próchnicy korzenia.

Metody leczenia

Przed przystąpieniem do leczenia recesji dziąsłowej należy poznać przyczynę powstałej patologii. Może być ona wywołana przez: nieprawidłową pozycję zęba w łuku, cienki, podatny na urazy biotyp dziąsła, nieprawidłowy przyczep wędzidełka warg, dehiscencje i fenestracje kostne, stan zapalny dziąsła, nieprawidłową technikę szczotkowania zębów, uraz zgryzowy, piercing warg i języka. Pierwszym etapem postępowania z recesjami jest ustalenie i próba wyeliminowania czynnika etiologicznego, np. korekta nawyków higienizacyjnych czy leczenie ortodontyczne. Istnieje wiele inwazyjnych metod chirurgii plastycznej przyzębia z użyciem różnych biomateriałów korygujących deformacje śluzówkowo-dziąsłowe, mających na celu przede wszystkim odbudowę utraconego periodontium.

Przeszczep tkanki łącznej

Podstawową metodą leczenia recesji jest przeszczep tkanki łącznej uzyskanej z okolicy podniebiennej oraz płat przesunięty dokoronowo. Metoda ta wiąże się z wydłużonym okresem rekonwalescencji, związanym z gojeniem miejsca biorczego. Istnieje wiele innych metod z użyciem różnorodnych biomateriałów. Różnorodne błony kolagenowe oraz pochodne tkanki łącznej pozyskane z przeszczepów allogenicznych lub ksenogenicznych zostały wprowadzone na rynek z myślą o alternatywnym leczeniu recesji dziąsłowych. Materiały te zapewniają doskonałe warunki dla trójkierunkowej migracji i proliferacji fibroblastów, ale nie gwarantują odpowiedniego potencjału regeneracyjnego oraz długotrwałej keratynizacji tkanek w obszarach przeszczepu. W odpowiedzi na ten problem zaczęto szukać rozwiązań wspomagających, takich jak wzbogacenie biomateriałów o czynniki wzrostu pozyskane z autologicznych koncentratów płytek krwi.

Autologiczne koncentraty płytek krwi

W ciągu kilku ostatnich lat rośnie popularność zabiegów medycyny regeneracyjnej z użyciem płytek krwi w leczeniu licznych schorzeń. Płytki krwi, zawierające liczne czynniki wzrostu, odgrywają główną rolę w angiogenezie, migracji, proliferacji i różnicowaniu komórek oraz są związane z procesem regeneracji i gojenia tkanek. Autologiczne koncentraty płytek krwi (*Autologous Conditioned Plasma*, ACP) są pozyskiwane poprzez odwirowanie krwi żylnej pobranej od pacjenta, z uzależnionym od potrzeb czasem oraz prędkością wirowania oraz z użyciem lub bez użycia trombiny i antykoagulantów. We współczesnej literaturze naukowej rekomendowane są różne parametry wirowania w zależności od zastosowanego rodzaju ACP. Parametry należy dobierać zawsze w odniesieniu do momentu obrotowego stosowanej wirówki oraz zaleceń producenta zestawu zabiegowego. Głównymi rodzajami preparatów ACP są osocze bogatopłytkowe (PRP), fibryna bogatopłytkowa (PRF) i skoncentrowany czynnik wzrostu (CGF). Różni je ilość wytwarzanych czynników wzrostu (GF) – PRF i CGF wytwarzają znacznie więcej zasadowego czynnika wzrostu fibroblastów (FGF-β) w porównaniu z PRP. W ciągu ostatniej dekady użycie autologicznych koncentratów płytek krwi w stomatologii znacznie wzrosło. Znalazły one zastosowanie w: leczeniu zębodołów po ekstrakcjach, recesjach dziąsłowych, przyspieszeniu gojenia ran pozabiegowych i pozapalnych, regeneracji tkanek objętych chorobą przyzębia oraz rewaskularyzacji zębów. Zastosowanie PRP w formie iniekcji doślużówkowej stanowi doskonałe przygotowanie tkanek miękkich do bardziej inwazyjnych metod leczenia. Uzupełnione o instrumentację poddziąsłową ze skalingiem głębokim z wygładzeniem powierzchni korzenia (SRP), powoduje redukcję stanu zapalnego przyzębia oraz poprawia jakość utworzonego przyczepu, zmniej-

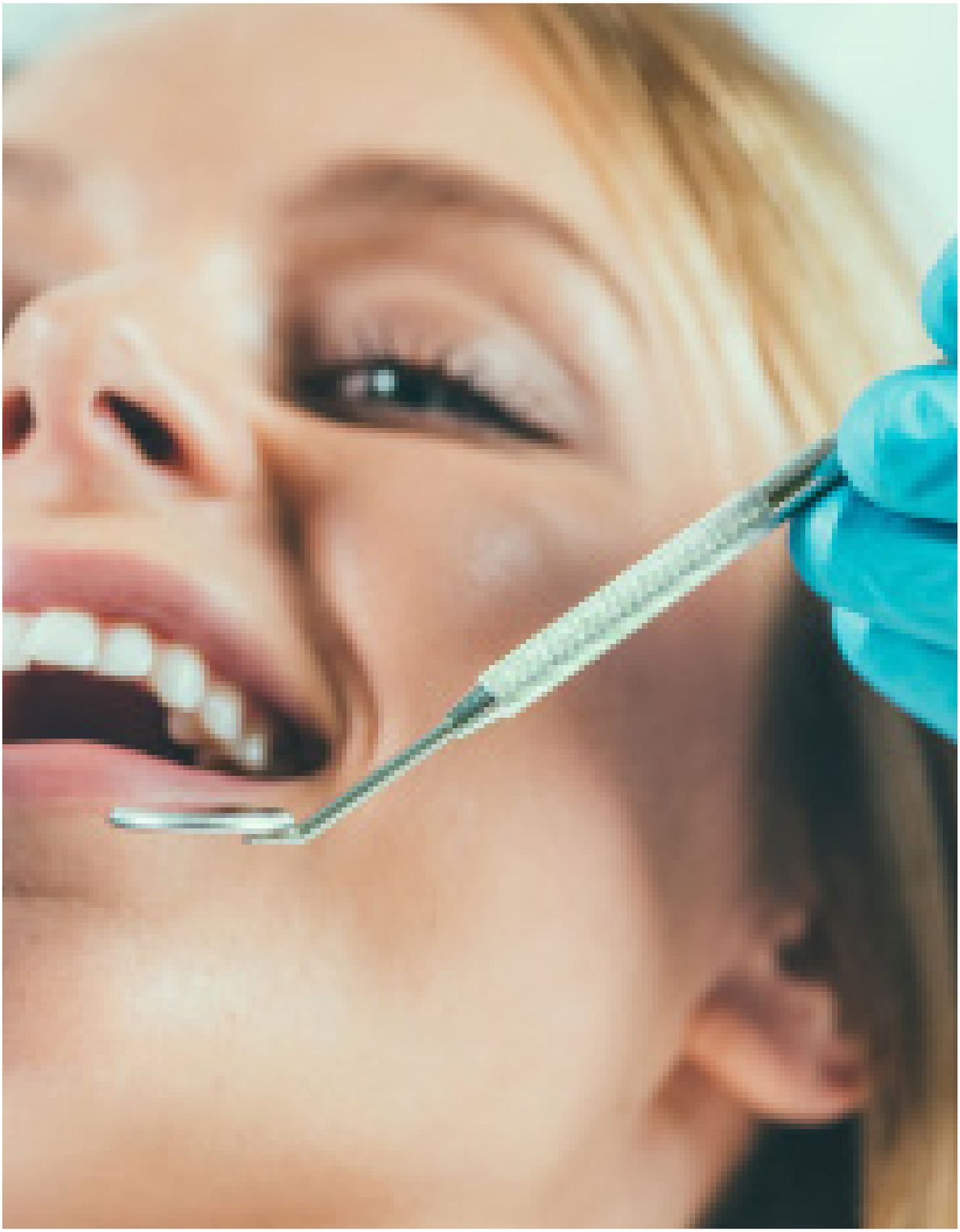

sza głębokość kieszonek patologicznych, pogrubia biotyp dziąsła poprzez zwiększenie ilości włókien kolagenowych oraz zmniejsza ryzyko nawrotów ostrej fazy stanu zapalnego. Badania wykazały, że dodanie PRP do przeszczepów kostnych i alloprzeszczepów indukuje powstanie dojrzałej, gęstej kości, poprawiając warunki bezzębnego wyrostka do ewentualnej przyszłej implantoprotetyki. Na skutek doniesień na temat hamującego wpływu dodatku antykoagulantów na gojenie tkanek periodontium zaczęto stosować fibrynę bogatopłytkową. Zastosowanie PRF szczególnie korzystnie wpływa na regenerację tkanek miękkich, bez znaczącego wpływu na regenerację tkanek twardych. Osocze bogatopłytkowe może być zastąpione przez iPRF (iniekcyjna fibryna bogatopytkowa). Badania pokazują znaczny wzrost ilości fibroblastów w tkankach przyzębia na skutek iniekcji zarówno PRP, jak i iPRF. PRP indukuje wyższy poziom proliferacji komórek, podczas gdy iPRF wywołuje wyższą migrację komórek oraz ekspresję mRNA, TGF-β, PDGF i COL1α2.

Terapie łączone

Współczesne piśmiennictwo wskazuje na istotną poprawę pokrycia recesji oraz odbudowy przyczepu łącznotkankowego w zabiegach łączących użycie PRF z płatem przesuniętym dokoronowo w stosunku do

samodzielnego CAF oraz brak istotnego wpływu na szerokość dziąsła skeratynizowanego. Nie wszystkie recesje wymagają leczenia chirurgicznego. W niektórych przypadkach wskazane są jedynie obserwacja i monitorowanie wysokości i szerokości recesji po wyeliminowaniu czynników przyczynowych oraz ewentualne postępowanie redukujące nadwrażliwość. Odbudowa obnażonej powierzchni korzenia materiałem kompozytowym lub koroną protetyczną nie jest rekomendowana. Zabieg ten nie zatrzyma progresji zmiany, daje słaby efekt estetyczny oraz może wpłynąć negatywnie na sukces ewentualnego leczenia chirurgicznego w przyszłości. Iniekcyjne podanie PRP lub iPRF istotnie pogrubia biotyp dziąsła oraz stanowi idealną profilaktykę dalszej progresji migracji dowierzchołkowej brzegu dziąsła. Użycie CGF w regeneracji przyzębia ogranicza się głównie do odbudowy ubytków kostnych, np. zębodołów poekstrakcyjnych, kości zniszczonej przez proces zapalny tkanek okołowierzchołkowych, pionowych ubytków kostnych oraz ubytków kostnych zlokalizowanych w furkacji korzeni. W połączeniu z przeszczepem tkanki łącznej oraz płatem przesuniętym dokoronowo, a także augmentacją materiałami kościozastępczymi znacząco poprawia jakość budowanej kości. Przeszczep tkanki łącznej (CTG) usytuowany zewnętrznie do zaaplikowanego CGF poprawia jakość i grubość dziąsła skeratynizowanego oraz szerokość zachowanej tkanki.

Atelokolagen

Godną uwagi alternatywą dla zabiegów chirurgicznych jest również leczenie niewielkich recesji dziąsłowych (do 2 mm) przy użyciu preparatów iniekcyjnych zawierających atelokolagen. Jest on pochodną kolagenu typu I, powstałą na skutek usunięcia z jego struktury telopeptydów, odpowiedzialnych w głównej mierze za immunogenność białka i ewentualne reakcje uczuleniowe lub alergiczne po podaniu. Promuje on produkcję włókien kolagenowych typu III i I, stanowiących główny element budulcowy zdrowego dziąsła. W przebiegu stanów zapalnych dziąseł utrata kolagenu to główny wskaźnik progresji choroby. Degradacja podanego atelokolagenu w tkance docelowej pobudza także migrację i proliferację fibroblastów, produkcję nabłonka i waskularyzację, wspomaga gojenie ran oraz tworzenie tkanki ziarninowej. Podobne działanie jest obserwowane podczas użycia kolagenowych gąbek aplikowanych do zębodołów poekstrakcyjnych oraz kolagenowych membran wykorzystywanych podczas sterowanej regeneracji tkanek. Współczesne piśmiennictwo zaleca minimum 3-krotne powtórzenie zabiegu, z częstotliwością co 4 tygodnie. Prawidłowy protokół podania powinien zawsze być dostosowany do zaleceń producenta zastosowanego atelokolagenu. Przy prawidłowo wyznaczonych punktach podania już po drugim zabiegu widoczne jest pogrubienie biotypu dziąsła, niewielka migracja dziąsła na wysokość oraz redukcja nieestetycznych czarnych trójkątów na skutek pogrubienia brodawek międzyzębowych. Najlepsze efekty osiąga się na wczesnym etapie postępu choroby, gdy recesje dziąsłowe nie przekraczają 1 mm.

Dla wielu pacjentów obecność recesji dziąsłowych jest nieakceptowalna z powodów estetycznych oraz ze względu na objawy nadwrażliwości zębiny. Istnieje wiele inwazyjnych i nieinwazyjnych metod postępowania z deformacjami śluzówkowo-dziąsłowymi, a wybór odpowiedniej musi być zawsze poprzedzony odpowiednią diagnostyką – ustaleniem czynnika etiologicznego. Opisano bardzo korzystny wpływ połączenia metod chirurgicznych z koncentratami płytek krwi zawierającymi czynniki wzrostu lub atelokolagenem: szybsze gojenie pozabiegowe, lepszą regenerację i angiogenezę tkanek periodontium, długotrwały efekt pozabiegowy, redukcję stanów zapalnych oraz zmniejszenie ryzyka zakażeń i koagulopatii. PRF i PRP dają najlepsze efekty regeneracyjne w obrębie tkanek miękkich, CGF zaś poprawia odbudowę dojrzałych i w pełni funkcjonalnych tkanek twardych. Poza leczeniem zaawansowanych deformacji śluzówkowo-dziąsłowych iniekcje kolagenu lub koncentratów płytek krwi stanowią świetną profilaktykę u pacjentów z cienkim biotypem dziąsła, np. przed rozpoczęciem leczenia ortodontycznego. Prawidłową terapię należy dostosować zawsze do ogólnego stanu zdrowia oraz warunków wewnątrzustnych pacjenta.