Dr Konrad Kędzia

Absolwent prestiżowego I Liceum im. Mikołaja Kopernika w Łodzi oraz Uniwersytetu Medycznego w Łodzi, obecnie pisze doktorat z nauk medycznych dotyczący potencjalnych nowych terapii w leczeniu raka płuca oraz specjalizuje się w chirurgii klatki piersiowej w Uniwersyteckim Szpitalu Klinicznym im. Wojskowej Akademii Medycznej. Od kilku lat jako asystent akademicki Uniwersytetu Medycznego w Łodzi przekazuje wiedzę nowym pokoleniom studentów w dziedzinie chirurgii ogólnej, onkologicznej i chirurgii klatki piersiowej. Zasiadał jako przedstawiciel rezydentów w komisji Centrum Medycznego Kształcenia Podyplomowego, biorąc aktywny udział w tworzeniu nowego programu specjalizacyjnego dotyczącego chirurgii klatki piersiowej. W swojej praktyce szczególnie skupia się na zabiegach małoinwazyjnych – VATS, diagnostyce guzów płuc i śródpiersia, rekonstrukcjach klatki piersiowej, w tym korekcji zniekształceń wrodzonych (klatki szewskiej, klatki kurzej) i nabytych klatki piersiowej oraz nadpotliwości kończyn górnych. Wciąż podwyższa swoje kwalifikacje, biorąc udział w licznych kursach i szkoleniach w Polsce i za granicą, m.in. w Chinach, Niemczech, Turcji, Hiszpanii i Norwegii. Dodatkowo specjalizuje się w zabiegach liposukcji, ujędrniania skóry, redukcji cellulitu, podcinaniu i redukcji wszelkich rodzajów blizn (potrądzikowych, pourazowych, po cięciach cesarskich), usuwaniu poduszek tłuszczowych Bichata, laseroterapii oraz zabiegach z wykorzystaniem komórek macierzystych.

Eksperci o zabiegach poprawiających owal twarzy

LIPOLIZA PODBRÓDKA

Obecnie na rynku usług medycznych istnieje wiele sposobów na zlikwidowanie niechcianego drugiego podbródka, np. lipoliza iniekcyjna. Polega na podaniu w tkankę tłuszczową specjalnej substancji rozpuszczającej tłuszcz, powodując miejscowy stan zapalny i obrzęk, co często skutkuje dużymi dolegliwościami bólowymi po zabiegu. Dodatkowo tę procedurę należy powtórzyć 2–3 razy. Lipoliza laserowa z kolei wykorzystuje energię laserową do podgrzania i zniszczenia komórek tłuszczowych, jednocześnie powodując niewielką poprawę napięcia skóry. Metoda HIFU polega na wytworzeniu wysoce skoncentrowanej energii fal ultradźwiękowych, które przenikają naskórek bez przerwania jego ciągłości. Osoba przeprowadzająca ten zabieg powinna posiadać właściwe kwalifikacje. Coraz popularniejsze jest jednak wykorzystywanie tanich urządzeń o wątpliwej jakości, m.in. z Chin, a do tego bardzo często są one stosowane przez nieprzeszkolone osoby, niebędące lekarzami. To może sprawić, że efekty zabiegu będą nieprzewidywalne.

Żadna z wyżej wymienionych metod nie jest w stanie równać się z efektami uzyskanymi przez liposukcję. Liposukcja podbródka i szyi jest jedyną metodą, która przynosi w pełni spodziewane i trwałe rezultaty. Dzięki niej sprawny lekarz potrafi wymodelować kształt twarzy, poprawić linię żuchwy, uzyskać wyraźny kontur twarzy oraz uzyskać młodszy wygląd. Liposukcję tej okolicy można przeprowadzić „metodą strzykawkową" bądź przy użyciu specjalistycznego sprzętu, takiego jak N.I.L. czy Vaser. Wprawiony lekarz jest w stanie uzyskać niesamowity efekt wyszczuplenia każdym z tych sposobów.

„Metoda strzykawkowa" wykorzystuje specjalistyczne kaniule, a podciśnienie służące odessaniu tkanki tłuszczowej jest generowane przez lekarza wykonującego zabieg. N.I.L., czyli nutacyjne modelowanie tkanki tłuszczowej, polega na wytworzeniu infradźwięków, które umożliwiają pozyskanie nieuszkodzonych komórek tłuszczowych. Dodatkowo wytwarzany ruch nutacyjny oddziałuje na nocyceptory, zmniejszając dolegliwości bólowe podczas zabiegu. Liposukcja kawitacyjna Vaser wykorzystuje technologię ultradźwiękową, która działa bezpośrednio na komórki tłuszczowe, zwiększając bezpieczeństwo zabiegu oraz pozwalając na uzyskanie nieuszkodzonych komórek tłuszczowych. Zabieg liposukcji podwójnego podbródka można wykonać zarówno w znieczuleniu miejscowym, jak i ogólnym. W większości przypadków wybiera się znieczulenie miejscowe, które jest mniej obciążające dla pacjenta oraz umożliwia bezpieczny powrót do domu niemal od razu po wykonanej procedurze. W obu metodach w okolicę zabiegową podaje się roztwór Kleina, który znieczula miejscowo tkanki, umożliwia łatwe oddzielanie się komórek tłuszczowych oraz zmniejsza ryzyko miejscowej utraty krwi. Warto podkreślić, iż zabieg jest wykonywany przez kilkumilimetrowe nacięcia skóry, co skutkuje szybkim gojeniem oraz pozostawia praktycznie niezauważalne ślady. W czasie kwalifikacji pacjenta do zabiegu należy szczególnie zwrócić uwagę na ryzyko wystąpienia wiotkiej skóry po zniwelowaniu znacznej objętości tłuszczowej. W takim przypadku należy rozważyć wykonanie terapii łączonej, mającej na celu ujędrnienie i zwiększenie sprężystości skóry. Głównymi metodami stosowanymi w tym celu są radiofrekwencja mikroigłowa, wykorzystująca mikronakłuwanie z falą radiową, energia plazmy helowej i fal radiowych uzyskana przez urządzenie Renuvion oraz wytworzenie „hamaku" z nici liftingujących.

PUŁAPKI ANATOMII DYNAMICZNEJ MIĘŚNI TWARZY

dr Marta Walaszek

Absolwentka kierunku lekarsko-dentystycznego na Wydziale Lekarskim Uniwersytetu Medycznego w Łodzi oraz studiów podyplomowych z medycyny estetycznej w Śląskiej Wyższej Szkole Medycznej w Katowicach. Stale poszerza swoją wiedzę z medycyny estetycznej, periodontologii, zaburzeń narządu żucia oraz stomatologii estetycznej. Dzięki udziałowi w licznych kursach na bieżąco śledzi nowe rozwiązania ze świata medycyny estetycznej i stomatologii, a zdobyte doświadczenie wykorzystuje w codziennej praktyce.

W swojej pracy kieruje się kompleksowym podejściem i dewizą, że piękny uśmiech bez zdrowej i zadbanej skóry nigdy nie będzie wystarczający, by zadowolić najbardziej wymagających pacjentów. Pracuje w Klinice Pawlikowski w Łodzi.

Wszelkie teorie starzenia w głównej mierze skupiają się na zmianach w obrębie skóry, na przedziałach tłuszczowych i kościach. Rola mięśni w procesie starzenia jest często pomijana.

Terapie łączące stosowanie wypełniaczy i neuromodulatorów, by działać przeciwstarzeniowo i poprawić estetykę twarzy, pokazują, jak skóra i przedziały tłuszczowe są zależne od pracy mięśni. Przyjęło się, że preparaty wypełniejące są stosowane do wypełnienia obszarów utraty objętości, głębokich bruzd i zmarszczek statycznych, a neuromodulatory – do ograniczenia nadmiernej hipertonii i ruchomości mięśni lub skorygowania asymetrii wynikającej z różnej pracy mięśni. Długoterminowe obserwacje pacjentów z pewnymi brakami strukturalnymi sugerują, że prawidłowe podanie preparatów wypełniających może być również stosowane do zmiany ruchomości mięśni (miomodulacji). Podstawą jest zrozumienie koncepcji biomechanicznej, zakładającej uzyskanie równowagi między synergicznymi i antagonistycznymi grupami mięśni, ma ona kluczowe znaczenie dla przywrócenia młodego wyglądu i zachowania prawidłowej, naturalnej estetyki twarzy.

Brak zrozumienia wpływu utraty podparcia strukturalnego (z powodu procesów starzenia lub wrodzonych i nabytych wad strukturalnych) na stabilność i interakcję mięśni może skutkować nieprawidłowym

podaniem preparatu wypełniającego, powodując nienaturalny wygląd.

Powikłania wynikające z podania preparatu domięśniowo lub jego migracji

Dotychczas dokładnie poznane i opisane są powikłania związane z nieprawidłową donaczyniową iniekcją preparatów wypełniających lub wynikające z okluzji. Warto zwrócić także uwagę na powikłania wynikające z podania lub migracji preparatu domięśniowo.

Mięśnie o przebiegu okrężnym, jak mięsień okrężny oka lub ust, są pod wieloma względami podobne – oba służą do utrzymywania i koordynowania funkcji zamykania i otwierania oczu oraz przyczyniają się do komunikacji werbalnej i niewerbalnej. Ze względu na aktywność i dynamikę pracy tych mięśni każdy materiał wstrzyknięty domięśniowo prawdopodobnie zostanie przemieszczony. Mięśnie te cechują się bogatym unaczynieniem, o czym świadczy częstotliwość pojawiania się siniaków po iniekcjach w okolicy ust i oczu. Duże naczynia krwionośne mają tendencję do śledzenia przebiegiem mięśni, dlatego w okolicy ust najbezpieczniejsze jest podanie preparatów nad mięsień, a w okolicy podoczodołowej głęboko pod mięsień, z pominięciem środkowej części doliny łez, gdzie mięsień okrężny oka jest ściśle związany z okostną.

Dodatkowo opisano wiele przypadków zwiększonego ryzyka powstawania grudek i guzków po iniekcjach domięśniowych. Najczęściej powikłania te są obserwowane podczas iniekcji preparatów zawierających kwas polimlekowy lub hydroksyapatyt wapnia, dlatego z uwagi na częstość przypadkowej domięśniowej iniekcji w okolicy oczu i ust producenci nie rekomendują podawania biostymulatorów tkankowych w tej okolicy. Warto także zwrócić uwagę na wąski asortyment preparatów zawierających kwas hialuronowy zarejestrowanych do podania w okolicę podoczodołową. Opisano też liczne przypadki opóźnionego powstawania guzków po zabiegach wypełniania doliny łez, głównie na skutek iniekcji techniką pojedynczego bolusa. Wystąpiło też wiele przypadków pozabiegowych obrzęków w okolicy podoczodołowej, wynikających ze zwyrodnień i zwłóknień mięśni poprzecznie prążkowanych wokół oczu.

Właściwości mięśni mimicznych twarzy

Mięśnie mimiczne twarzy mają kilka cech odróżniających je od mięśni szkieletowych – obecność przyczepu skórnego oraz przyczepianie się do włókien innych mięśni, brak ścięgien (z

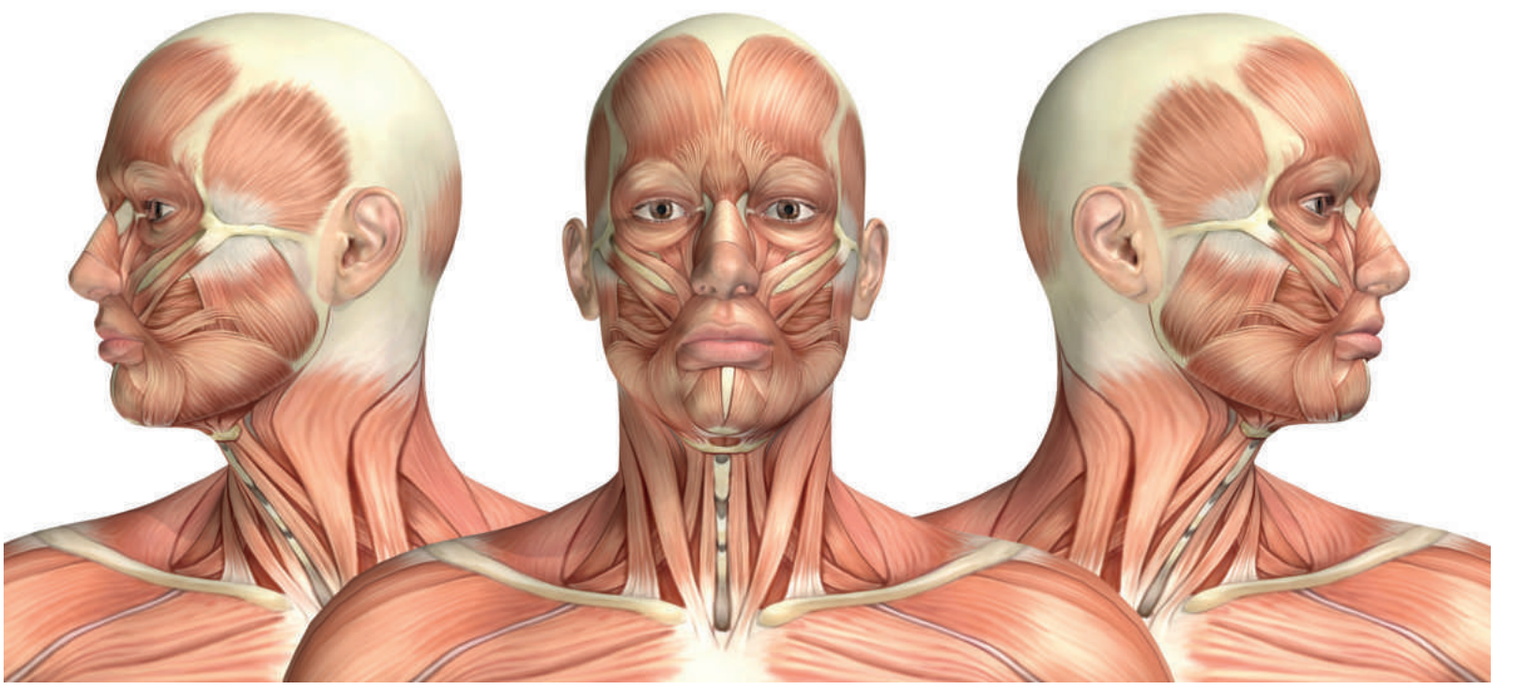

wyjątkiem mięśni zwieraczy) oraz wrzecion mięśniowych służących do przywracania napięcia spoczynkowego, zależność długość – napięcie, systemy dźwigni mięśniowych oraz działanie funkcjonalnych grup mięśniowych.

Obecność przyczepu skórnego oraz brak ścięgien warunkują kolejną cechę – elastyczność skóry i tkanki łącznej jest głównym źródłem napięcia mięśni, stąd też na skutek utraty elastyczności skóry w procesie starzenia zmniejsza się zdolność mięśni do powrotu i utrzymania napięcia spoczynkowego. Ponadto utrata elastyczności wraz z zanikiem podskórnej tkanki tłuszczowej i struktur kostnych prowadzi do zwiotczenia skóry i wtórnego rozciągnięcia włókien mięśniowych, powodując efekt domina.

Jak starzeją się mięśnie twarzy?

Harmonijna współpraca agonistycznych i antagonistycznych grup mięśniowych przyczynia się do naturalnego, młodego wyglądu twarzy. W młodym wieku mięśnie dźwigacze są z reguły silniejsze niż mięśnie obniżacze. Równowaga między mięśniami antagonistycznymi może zostać zakłócona z powodu braków strukturalnych lub procesów starzenia. Brak podparcia dla mięśnia dźwigacza skutkuje brakiem oporu i odpowiedniego równoważenia przyciągania grawitacyjnego oraz zwiększoną aktywnością antagonistycznego mięśnia obniżacza. Przykładem biomechanicznego systemu dźwigni mięśniowej jest boczna poduszeczka tłuszczowa okołooczodołowa (SOOF), zlokalizowana na boczno-dolnym brzegu oczodołu, która wraz z tkanką kostną stanowi główny punkt podparcia dla mięśnia jarzmowego większego i częściowo mięśnia okrężnego oka. W procesie starzenia utrata struktury pod mięśniem jarzmowym większym skutkuje zwiększonym napięciem antagonistycznie pracującego mięśnia obniżacza kąta ust (DAO) oraz zmniejszeniem zdolności do unoszenia kącików ust. Nieprawidłowa iniekcja preparatu wypełniającego w tej okolicy, bez podparcia prawidłowej struktury mięśniowej, może skutkować pogłębieniem smutnego, zmęczonego wyrazu twarzy.

Żeby osiągnąć pożądany efekt biomodulacji, kluczowa jest iniekcja preparatu zgodna z zasadami biomechaniki mięśni. W zależności od potrzeb podanie bolusa preparatu wypełniającego głęboko pod mięsień zwiększa jego wypukłość i działa jako punkt podparcia, np. w przypadku grupy mięśni dźwigaczy. I odwrotnie – wstrzyknięcie wypełniacza bardziej powierzchownie może zmniejszyć skurcz i utrudnić ruch mięśnia, co jest efektem pożądanym, np. w przypadku mięśni obniżaczy.

Podsumowanie

Nieprawidłowa domięśniowa iniekcja preparatów wypełniających może skutkować zwiększeniem ryzyka wystąpienia powikłań naczyniowych oraz przyczyniać się do częstszego występowania guzków i grudek. Podanie preparatów bez wcześniejszej analizy potrzeb i wynikającej z biomechaniki mięśniowej przyczyny problemu u danego pacjenta może skutkować nienaturalnym, maskowatym wyglądem twarzy lub pogłębieniem problemu, który próbujemy wyeliminować.

Bibliografia:

de Maio M. Myomodulation with Injectable Fillers: An Innovative Approach to Addressing Facial Muscle Movement. Aesthetic Plast Surg. 2018 Jun; 42(3): 798–814. doi: 10.1007/s00266-018-1116-z. Epub 2018 Mar 16. PMID: 29549406, PMCID: PMC5945756.

de Maio M. Myomodulation with Injectable Fillers: An Update. Aesth Plast Surg. 2020; 44: 1317–1319, doi.org/10.1007/s00266-020-01768-1.

Maas C., Kane M.A., Bucay V.W., Allen S., Applebaum D.J., Baumann L., Cox S.E., Few J.W., Joseph J.H., Lorenc Z.P., Moradi A., Nestor M.S., Schlessinger J., Wortzman M., Lawrence I., Lin X., Nelson D. Current aesthetic use of abobotulinumtoxinA in clinical practice: an evidence-based consensus review. Aesthet Surg J. 2012; 32(1 Suppl): 8S–29S. doi: 10.1177/1090820X1245519.

Goodman G.J., Al-Niaimi F., McDonald C., Ciconte A., Porter C. Why we should be avoiding periorificial mimetic muscles when injecting tissue fillers. J Cosmet Dermatol. 2020; 19: 1846–1850. doi.org/10.1111/jocd.13531.

Kane M.A.C. Commentary on myomodulation with injectable fillers: an innovative approach to addressing facial muscle movement. Aesthetic Plast Surg. 2018; 42(5): 1360–1363.

Beleznay K., Carruthers J.D.A., Humphrey S., Carruthers A., Jones D. Update on avoiding and treating blindness from fillers: a recent review of the world literature. Aesthet Surg J. 2019; 39(6): 662–674.

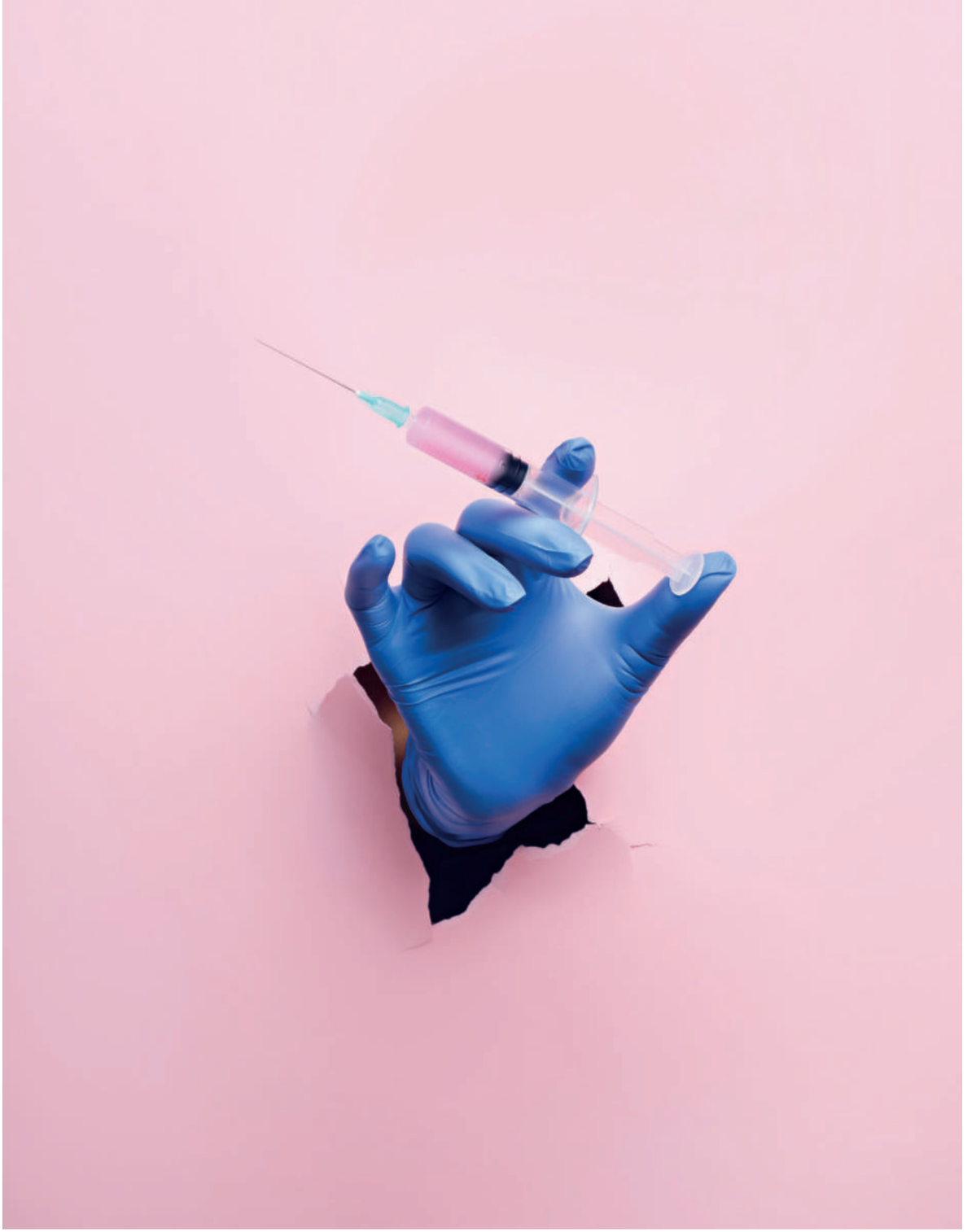

IGŁA CZY KANIULA?
CO LEPIEJ SPRAWDZI SIĘ U KOBIET PO 40?

W przypadku kobiet dojrzałych sposoby podawania preparatów powinny być inne niż u młodych. Z czego wynika ta różnica? Panie w tym wieku potrzebują i nawilżenia, i wypełnienia, i odbudowy wolumetrii twarzy.

dr Bartosz Pawlikowski

Ukończył Wojskową Akademię Medyczną na Wydziale Lekarskim w 2004 roku, a w 2013 roku uzyskał specjalizację dermatologa i wenerologa. W latach 2005-2006 pracował na misjach wojskowych w ra- mach Polskiego Kontyngentu Wojskowego w Republice Iraku. Jest ekspertem w dziedzinie laseroterapii, członkiem Amerykańskiego Towarzystwa Laseroterapii i założycielem pierwszego w Polsce Centrum Szkoleń z Laseroterapii w praktyce kształcącego lekarzy. Ponadto jest konsultantem w dziedzinie dermatologii w Instytucie Centrum Zdrowia Matki Polki w Łodzi oraz ekspertem Polskiego Towarzystwa Chorób Atopowych (PTCA). W 2014 roku założył Medevac, obecnie Klinika Pawlikowski, gdzie oferuje kompleksowe usługi medy- czne w zakresie leczenia dzieci i dorosłych. W zabiegach estetycznych stawia na bezpieczne i sprawdzone metody, ale też w oparciu o naukę nieustannie poszukuje nowych rozwiązań – jeszcze efektywniejszych. Przykładem może być jego autorska metoda redukcji blizn – BSB.

Czy u kobiet dojrzałych inaczej podaje się preparay wypełniające niż u młodych? Na czym polegają różnice?

Miejsca wprowadzania pozostają te same, ale sposoby podania są inne. ponieważ pacjentki w tym wieku potrzebują więcej. Ich twarze wymagają nawilżenia, wypełnienia i odbudowy wolumetrii. To problem złożony, z jednej strony dochodzi u nich do fotostarzenia powierzchni skóry i wszystkich związanych z tym konsekwencji, z drugiej – do uszkodzenia tkanek związanego z postępem wieku biologicznego. Mamy do czynienia ze zmianą struktury skóry, a także ze zmianami hormonalnymi, które bardzo mocno wpływają na tkankę podskórną i głębsze warstwy. W tym wieku ubywa objętości, mocno przyspieszają procesy degradacji kolagenu, spowolnieniu ulega jego odbudowa, zachodzi atrofia tkanki tłuszczowej. By zrekompensować to, co się dzieje ze skórą i tkanką podskórną, musimy zadbać o poziom nawilżenia, kolagen typu I i odbudować wolumetrię zachodzącą z powodu dystrofii tłuszczu.

W jaki sposób warto to zrobić?

Bardzo ważny jest odpowiedni wybór preparatów – powinny one jak najbardziej „globalnie" zaopatrzyć pacjentkę. Czyli dostarczyć jej biostymulator, który będzie pobudzać produkcję kolagenu, i kwas hialuronowy, usieciowany lub nie. Są takie preparaty, które zawierają hydroksyapatyt wapnia zawieszony w usieciowanym kwasie hialuronowym. Gwarantują podwójne działanie. Możemy też wymieszać składniki, np. kwas polimlekowy z usieciowanym kwasem hialuronowym albo podać te substancje osobno, w różnych warstwach, żeby biostymulator – może nim być również autologiczny tłuszcz – zadziałał na produkcję kolagenu, a kwas hialuronowy usieciowany odbudował objętość.

Podajemy je na tej samej sesji?

Pacjenci oczekują wykonania jak największej liczby procedur z jak najkrótszym okresem rekonwalescencji między nimi i zabieg musi odpowiadać na ich potrzeby.

Podczas jednej sesji podajemy preparaty warstwowo:

– najgłębiej usieciowany kwas hialuronowy na odbudowanie objętości,

– płycej biostymulator,

– najpłycej, czyli śródskórnie, możemy zrobić mezoterapię, żeby powierzchownie zwiększyć poziom nawilżenia skóry.

Jak wygląda taki zabieg w praktyce?

Do pierwszych dwóch iniekcji możemy wykorzystać to samo wkłucie.

– Robimy w skórze port igłą, wprowadzamy kaniulę i głęboko poruszamy się nią, by podać preparat wypełniający i odbudowujący, którym zazwyczaj jest usieciowany kwas hialuronowy.

– Wykłuwamy się, zmieniamy preparat i z tego samego wkłucia możemy podać stymulator – hydroksyapatyt wapnia, kwas polimlekowy lub auto-

MASTOPEKSJA
– JAK WYGLĄDA CHIRURGICZNE PODNIESIENIE PIERSI?

Dzięki temu zabiegowi chirurgicznemu można unieść piersi i poprawić ich kształt. Różne czynniki, takie jak przebyte ciąże, karmienie piersią, grawitacja oraz wiek, powodują, że skóra traci elastyczność. W rezultacie piersi mają tendencję do opadania.

dr hab. n. med. Mateusz Koziej

Specjalista chirurgii plastycznej. Ukończył Wydział Lekarski na Uniwersytecie Jagiellońskim. Jako nauczyciel akademicki prowadzi zajęcia z anatomii klinicznej w Katedrze Anatomii Uniwersytetu Jagiellońskiego. Uczestnik licznych kursów, szkoleń i konferencji z dziedziny medycyny estetycznej. Wielokrotny stypendysta nagród Ministra Nauki i Szkolnictwa Wyższego oraz zdobywca nagrody Laur Medyczny im. Doktora. Wacława Mayzla, przyznawany przez Wydział Nauk Medycznych Państwowej Akademii Nauk. Dwukrotnie odbył kliniczny staż zagraniczny w Chelsea and Westminster Hospital w Londynie. Pracuje w Klinice Pawlikowski w Łodzi.

Opadanie piersi ma różny stopień nasilenia, najczęściej do jego oceny stosuje się klasyfikację Regnaulta:

– pseudoptoza to stan, kiedy gruczoł piersiowy znajduje się poniżej fałdu podpiersiowego, z kolei kompleks brodawka – otoczka leży powyżej fałdu,

– typ pierwszy – to stan, kiedy kompleks brodawka – otoczka znajduje się 1 cm poniżej fałdu,

– typ drugi – to stan, kiedy kompleks brodawka – otoczka znajduje się 1 cm do 3 cm poniżej fałdu,

– o typie trzecim mówimy, kiedy kompleks znajduje się 3 cm poniżej fałdu podpiersiowego lub sytuuje w dolnym biegunie piersi. Bardzo często też piersi są asymetryczne.

Wskazania do zabiegu obejmują:

• opadanie piersi, które może być spowodowane starzeniem się, utratą masy ciała, przebytą ciążą, karmieniem piersią lub innymi czynnikami,

• asymetria piersi – kiedy jedna pierś jest uniesiona, a druga nie,

• rozciągnięcie skóry wokół piersi, która utraciła elastyczność i sprężystość,

• pragnienie uzyskania bardziej młodzieńczego i uniesionego wyglądu piersi.

Operacja

Podniesienie piersi jest przeprowadzane przez chirurga plastycznego

lub chirurga onkologa. Operacja może być połączona z powiększeniem piersi z użyciem implantu lub modelowaniem z użyciem przeszczepu własnego tłuszczu. Zabieg zwykle przebiega w znieczuleniu ogólnym i trwa około 2–3 godzin. Pacjentki z reguły w klinice spędzają jedną dobę.

Techniki stosowane w mastopeksji

Istnieje kilka technik podniesienia piersi, dobieranych w zależności od indywidualnych cech pacjentki i stopnia opadania piersi. Najczęściej stosowane to:

• nacięcie okołootoczkowe: chirurg wykonuje nacięcie wokół kompleksu brodawka – otoczka, by usunąć nadmiar skóry i tkanki gruczołowej, a następnie unieść piersi (blizna znajduje się wtedy wokół brodawki),

• nacięcie okołootoczkowe z nacięciem pionowym: oprócz nacięcia okołootoczkowego chirurg wykonuje pionowe nacięcie wzdłuż linii od brodawki do fałdu podpiersiowego, by uzyskać większą poprawę kształtu i uniesienie piersi (powstaje blizna w kształcie lizaka),

• nacięcie okołootoczkowe z nacięciem pionowym i poziomym: oprócz nacięcia okołootoczkowego i pionowego chirurg wykonuje nacięcie poziome w fałdzie podpiersiowym, by uzyskać jeszcze większą poprawę kształtu piersi (powstaje blizna w kształcie kotwicy).

Powyższe opisane blizny są trwałe, ale przestrzeganie odpowiednich zaleceń chirurga plastycznego dotyczących opieki przed- i pooperacyjnej poprawia ich wygląd i sprawia, że z czasem stają się znacznie mniej widoczne. W niektórych przypadkach jest wskazana korekcja szerokich blizn w znieczuleniu miejscowym po upływie sześciu miesięcy. Po zabiegu podniesienia piersi z reguły jako następstwa mogą wystąpić: obrzęki, ból i krwawe podbiegnięcia.

Zalecenia po zabiegu

Po podniesieniu piersi ważne jest przestrzeganie zaleceń chirurga plastycznego, by zapewnić optymalny proces rekonwalescencji. Ogólne zalecenia obejmują:

• stosowanie przepisanych leków przeciwbólowych i przeciwzapalnych zgodnie z zaleceniami chirurga,

• noszenie przez mniej więcej 6–8 tygodni od zabiegu specjalnego biustonosza modelującego po zabiegu, by wesprzeć kształtowanie piersi,

• unikanie aktywności fizycznej i podnoszenia ciężarów przez sześć tygodni po zabiegu.

• zabezpieczenie miejsca nacięć odpowiednimi opatrunkami,
• przestrzeganie zaleceń dotyczących higieny rany,

• pielęgnacja i natłuszczanie blizn.

Jakich rezultatów można oczekiwać?

Po zakończeniu rekonwalescencji po zabiegu pacjentki zazwyczaj doświadczają poprawy kształtu i uniesienia piersi. Oczekiwane efekty to:

• uniesienie opadniętych piersi, co przywraca im bardziej młodzieńczy wygląd,
• poprawa symetrii piersi w przypadku asymetrii,

• odtworzenie proporcji i konturów piersi.

Efekty mastopeksji nie są wieczne, dlatego czynniki, takie jak nowe ciąże, karmienie piersią, wahania masy ciała i starzenie się, mogą przyspieszyć ponowny proces opadania piersi. Gruczoły piersiowe nigdy nie będą identyczne po operacji, w chirurgii plastycznej zwykło mówić się, że „piersi to siostry, a nie bliźniaczki".
Rezultaty zabiegu różnią się, co zależy od indywidualnych cech anatomicznych pacjentki oraz stopnia opadania piersi. Przed podjęciem decyzji o podniesieniu piersi zawsze zaleca się konsultację z chirurgiem plastycznym, który dokładnie oceni indywidualny przypadek, przedstawi oczekiwane rezultaty i potencjalne ryzyko związane z zabiegiem.

Bibliografia:
Nahabedian M.Y., Neligan P.C. Plastic Surgery, vol. 5: Breast. Elsevier. 2017.
Hammond D.C. Atlas of Aesthetic Breast Surgery. Elsevier. 2008.
Hidalgo D.A., Spector J.A. Mastopexy. Plast Reconstr Surg. 2013 Oct; 132(4): 642e–656e.
Pferdehirt R., Nahabedian M.Y. Finesse in Mastopexy and Augmentation Mastopexy. Plast Reconstr Surg. 2021 Sep 1; 148(3): 451e–461e.
Sameer A. Patel S.A., Basu B.C. Cosmetic Breast Surgery. Thieme Medical Publishers. 2020.

METFORMINA – STARY LEK NA CUKRZYCĘ PRZEŁOMEM W LECZENIU PRZEBARWIEŃ

dr Bartosz Pawlikowski

Specjalista dermatologii i wenerologii, ekspert w dziedzinie laseroterapii, członek Amerykańskiego Towarzystwa Laseroterapii. Konsultant w dziedzinie dermatologii w Instytucie Centrum Zdrowia Matki Polki w Łodzi oraz ekspert Polskiego Towarzystwa Chorób Atopowych (PTCA). W 2004 roku ukończył studia na Wydziale Lekarskim w Wojskowej Akademii Medycznej. Założyciel Kliniki Pawlikowski, oferującej kompleksowe usługi medyczne w zakresie leczenia dzieci i dorosłych.

Badacze donoszą, że metformina, lek przeciwcukrzycowy, hamuje melanogenezę, in vitro i in vivo, i sugerują, że może być stosowana w leczeniu zaburzeń hiperpigmentacyjnych.

Melasma to przewlekła i nawracająca nabyta dyschromia spowodowana zwiększoną aktywnością jednostek naskórkowo-melaninowych, która dotyka okolic narażonych na słońce głównie u kobiet w całym okresie rozrodczym. Częściej występuje u kobiet, stanowiąc 90 proc. wszystkich przypadków. Istnieje wiele przyczyn hiperpigmentacji, takich jak etiologia pozapalna, czynniki hormonalne, kosmetyki, przyczyny polekowe i promieniowanie UV, a także stany ogólnoustrojowe, takie jak choroba Addisona i choroba Wilsona. Te zaburzenia pigmentacji były tradycyjnie stosunkowo trudnym stanem do leczenia, a obecnie stosowane środki depigmentujące mają niewielki wpływ, czasami z poważnymi skutkami ubocznymi.

Melanocyty to wyspecjalizowane komórki zlokalizowane w warstwie podstawnej naskórka, które wytwarzają i przenoszą melaninę do otaczających keratynocytów. Melanina jest głównie odpowiedzialna za kolor skóry i odgrywa ważną rolę w zapobieganiu jej uszkodzeniom wywołanym słońcem. Trzy enzymy specyficzne dla melanocytów: tyrozynaza, białko 1 związane z tyrozynazą (TRP1) i tau-



tomeraza DOPAchromu (DCT), są zaangażowane w ten proces enzymatyczny, który przekształca tyrozynę w melaninę.

Syntezę melaniny stymulują różne czynniki, w tym promieniowanie UV, hormon stymulujący alfa-melanocyty (α-MSH) lub czynniki podwyższające poziom cyklicznego adenozynomonofosforanu (cAMP), takie jak forskolina. Bodźce te aktywują szlak cAMP, w którym najważniejszym celem jest czynnik transkrypcyjny związany z mikroftalmią

(MITF). Wiązanie α-MSH z receptorem melanokortyny-1 prowadzi do wzrostu cyklazy adenylanowej, podwyższenia wewnątrzkomórkowego cAMP i aktywacji kinazy białkowej A (PKA).

PKA aktywowana przez cAMP jest następnie przenoszona do jądra komórki i fosforyluje swój główny substrat, białko wiążące czynnik reagujący na cAMP (CREB). Fosforylowany CREB reguluje w górę transkrypcję genów, których promotory mają sekwencję elementu odpowiedzi na cAMP, a tym samym indukuje ekspresję MITF, głównego regulatora transkrypcji genów zaangażowanych w syntezę melaniny, takich jak tyrozynaza, specyficzny dla melanocytów produkt genu zaangażowany w syntezę melaniny w melanosomach (TRP1) i tautomeraza DOPAchromu (DCT). Deregulacja tego szlaku sygnałowego może powodować zaburzenia pigmentacji.

Zaburzenia hiperpigmentacyjne są na ogół trudne do leczenia ze względu na ograniczoną dostępność skutecznych środków terapeutycznych o minimalnych skutkach ubocznych. Badacze donoszą, że metformina, lek przeciwcukrzycowy, hamuje melanogenezę, in vitro i in vivo, oraz sugerują, że metformina może być stosowana w leczeniu zaburzeń hiperpigmentacyjnych.

Metformina jest lekiem przeciwcukrzycowym, o którym wiadomo, że wywiera działanie biologiczne, hamując kinazę białkową aktywowaną przez AMP (AMPK) – enzym, który odgrywa ważną rolę w regulacji metabolizmu glukozy. Ostatnio wykazano, że metformina zmniejsza wewnątrzkomórkowe poziomy cyklicznego monofosforanu adenozyny (cAMP). cAMP jest dobrze znanym modulatorem syntezy melaniny (melanogenezy).

Metformina obniża poziom melaniny całkowitej oraz blokuje wzrost poziomu melaniny wywołany przez forskolinę i hormon stymulujący alfa-melanocyty (α-MSH). Żeby wyjaśnić mechanizmy, za pomocą których metformina hamuje melanogenezę, zbadano wpływ metforminy na poziom trzech kluczowych białek melanogennych – tyrozynazy, białka 1 związanego z tyrozynazą (TRP1) i białka 2 związanego z tyrozynazą (TRP2). Istnieją dwa rodzaje melaniny: ciemna, brązowo-czarna eumelanina i jasna, czerwono-żółta feomelanina, zawierająca siarkę. Synteza obu typów melaniny obejmuje etap katalityczny ograniczający szybkość, w którym aminokwas tyrozyna jest utleniany przez tyrozynazę do aminokwasu lewodopy (L-DOPA). Uważa się, że ten pierwszy krok jest krytycznym etapem ograniczającym szybkość melanogenezy, ponieważ zahamowanie tej reakcji blokuje syntezę melaniny. L-DOPA jest następnie utleniana do DOPAchinonu i przekształcana przez TRP2 w 5,6-dihydroksyindol lub kwas 5,6-dihydroksyindolo-2-karboksylowy. Rola TRP1 w melanogenezie u ludzi nie jest dobrze scharakteryzowana, ale mutacje genetyczne w TRP1 u ludzi powodują hipopigmentację, co sugeruje, że TRP1 odgrywa kluczową rolę w syntezie melaniny. Zgodnie z wpływem metforminy na całkowity poziom melaniny, metformina zmniejszała podstawowe poziomy tyrozynazy, TRP1 i TRP2 oraz blokowała indukowany przez forskolinę i α-MSH wzrost tych trzech kluczowych białek melanogennych.

Metformina zmniejsza ekspresję czynnika transkrypcyjnego związanego z mikroftalmią (MITF) przez szlak zależny od cAMP, kluczowy czynnik regulujący transkrypcję głównych białek melanogennych, takich jak tyrozynaza, TRP1, TRP2, kinaza białkowa C-β (PKC-β) i białko melan-A, znane również jako antygen czerniaka rozpoznawany przez komórki T 1 (MART-1). Ponadto dobrze udokumen-

towano, że ekspresja MITF jest regulowana w górę przez szlak zależny od cAMP. Kiedy α-MSH wiąże się ze swoim receptorem melanokortyny 1, wewnątrzkomórkowe poziomy cAMP są podwyższone przez aktywację związanego z błoną enzymu cyklazy adenylanowej. Enzym kinazy białkowej A zależnej od cAMP jest następnie aktywowany, przemieszcza się do jądra i fosforyluje białko wiążące element reagujący na cAMP (CREB). CREB następnie wiąże swoją sekwencję DNA CRE w regionie promotora genu MITF, indukując w ten sposób jego transkrypcję. Korzystając z tej wiedzy, badacze potraktowali melanocyty metforminą i zbadali jej wpływ na wewnątrzkomórkowe poziomy cAMP, aktywację kinazy białkowej A i fosforylację CREB, a także na poziomy MITF. Ich wyniki wykazały, że metformina zmniejszała poziomy podstawowe i hamowała indukowane przez forskolinę i α-MSH wzrosty aktywności kinazy białkowej A i fosforylacji CREB, a także zwiększała akumulację cAMP i poziomy MITF. Zatem autorzy doszli do wniosku, że metformina hamuje melanogenezę, obniżając ekspresję MITF poprzez szlak zależny od cAMP.

Chociaż szlak AMPK nie jest zaangażowany w regulację melanogenezy, dobrze udokumentowano, że AMPK jest jednym z głównych mediatorów efektów biologicznych metforminy. Badacze zanalizowali zatem możliwą rolę AMPK w hamowaniu melanogenów przez metforminę. Melanocyty transfekowano kontrolnym lub dominującym negatywnym AMPK, a także kontrolnym siRNA (krótkim, interferującym RNA) przeciwko AMPK. Co ciekawe, ani dominujący ujemny AMPK, ani siRNA przeciwko AMPK nie blokowały hamującego wpływu metforminy na melanogenezę. Wyniki te wykazały, że AMPK nie pośredniczy w hamującym działaniu metforminy na melanogenezę. Badania wykazały również, że traktowanie melanocytów metforminą skutkowało obniżeniem poziomu fosforylowanej beta-kateniny zarówno w warunkach podstawowych, jak i stymulowanych forskoliną, ale metformina nie miała wpływu na aktywność transkrypcyjną β-kateniny indukowaną przez forskolinę.

Zarówno szlaki zależne od PKC, jak i cAMP były zaangażowane w proces, który reguluje melanogenezę. Wykazano również, że endotelina-1 i histamina wykorzystują zarówno szlaki zależne od PKC, jak i cAMP, by wywierać swoje regulacyjne działanie na funkcję melanocytów. Dlatego możliwe jest, że metformina wykorzystuje zarówno szlaki zależne od PKC, jak i cAMP do wywierania działania biologicznego. Rzeczywiście wykazano, że metformina może hamować aktywację PKC-β, a PKC-β została dobrze udokumentowana, jeśli chodzi o regulację melanogenezy. PKC to kinaza serynowo-treoninowa C, która jest aktywowana przez diacyloglicerol, składnik odszczepiany od błony komórkowej, gdy receptory na powierzchni komórki oddziałują z ich ligandami. Diacyloglicerol indukuje translokację PKC do błon, gdzie ta ostatnia jest aktywowana w celu wywołania fosforylacji reszt seryny/treoniny na białkach docelowych takich jak tyrozynaza. Izoforma PKC-β jest specyficznie zaangażowana w regulację aktywności tyrozynazy. Po aktywacji przez diacyloglicerol wchodzi w interakcję z kinazą C aktywowaną przez receptor, a następnie zakotwicza się w melanosomach, organellach, w których zachodzi melanogeneza, i fosforyluje tyrozynazę. Fosforylacja aktywuje tyrozynazę. Dlatego zmniejszenie pigmentacji spowodowane przez metforminę może również obejmować hamowanie aktywności tyrozynazy przez hamowanie i aktywację PKC-β. Wykazano również, że MITF reguluje ekspresję PKC-β, co sugeruje, że metformina może wykorzystywać zarówno szlaki zależne od cAMP, jak i PKC do obniżenia syntezy melaniny.

Badania wykazały również, że metformina zmniejsza pigmentację skóry in vivo przy minimalnych skutkach ubocznych, co sugeruje potencjalne zastosowanie metforminy w leczeniu zaburzeń hiperpigmentacyjnych. Gdy metforminę podawano miejscowo na ogon myszy, obserwowano jego zbielanie. Podobny wynik uzyskano, gdy bisindolilomaleimid, inhibitor PKC, zastosowano miejscowo na skórę myszy. Wyniki te silnie sugerują, że hamowanie PKC i/lub szlaku zależnego od cAMP zmniejszy pigmentację in vivo, a tym samym zapewni określone cele w opracowywaniu nowych środków terapeutycznych.

Należy jednak zachować ostrożność w przypadku przewlekłego stosowania metforminy. Sugeruje się, że MITF jest kluczowym czynnikiem transkrypcyjnym dla przeżycia i proliferacji melanocytów. Wykazano, że MITF reguluje w górę ekspresję głównego białka

antyapoptotycznego Bcl2, promując w ten sposób przeżycie melanocytów. Ponadto MITF może indukować lub hamować wzrost melanocytów w zależności od warunków fizjologicznych przez modulowanie ekspresji białek związanych z cyklem komórkowym, takich jak kinaza Cdk2 i p21, białko, które hamuje aktywację Cdk2. Ponieważ MITF współpracuje z innymi czynnikami transkrypcyjnymi, by wywołać jego efektów, należy się spodziewać, że te czynniki transkrypcyjne wpłyną na aktywność MITF, powodując stymulację lub hamowanie proliferacji melanocytów. Dlatego przedłużona ekspozycja melanocytów na metforminę może zmienić proliferację i (lub) przeżycie melanocytów. Bardziej idealny lek hamujący pigmentację może być ukierunkowany na tyrozynazę, enzym lub jego szlaki, które działają głównie, by regulować pigmentację.

Po środkach miejscowych, pilingach, laserach i innych urządzeniach wysoko i niskoenergetycznych leczenie farmakologiczne było postępowaniem ostatniego rzutu w leczeniu przebarwień. Terapie doustne zwykle wykazywały mieszane wyniki i większą częstość nawrotów. Liczne badania dotyczące wykorzystywania znanych leków wykazują coraz większą ich skuteczność i bezpieczeństwo. Obecnie jest opracowywanych kilka nowszych środków terapeutycznych, nowe preparaty i obiecujące terapie do szybkiego leczenia hiperpigmentacji z krótkim czasem trwania i zmniejszonymi skutkami ubocznymi. Jednak gwarantująca doskonałe efekty terapia jest wciąż marzeniem naukowców niestrudzenie pracujących nad kliniczną terapią hiperpigmentacji.

PIŚMIENNICTWO

Gong L., Goswami S., Giacomini K.M., Altman R.B., Klein T.E. Metformin pathways: Pharmacokinetics and pharmacodynamics. Pharmacogenet Genomics. 2012; 22: 820–7.

Graham G.G., Punt J., Arora M., Day R.O., Doogue M.P., Duong J.K., et al. Clinical pharmacokinetics of metformin. Clin Pharmacokinet. 2011; 50: 81–98.

Belisle E.S., Park H.Y. Metformin: A potential drug to treat hyperpigmentation disorders. J Invest Dermatol. 2014; 134: 2488–2491.

Park H.Y., Lee J., González S., Middelkamp-Hup M.A., Kapasi S., Peterson S., et al. Topical application of a protein kinase C inhibitor reduces skin and hair pigmentation. J Invest Dermatol. 2004; 122: 159–166.

Lehraiki A., Abbe P., Cerezo M., Rouaud F., Regazzetti C., Chignon-Sicard B., et al. Inhibition of melanogenesis by the antidiabetic metformin. J Invest Dermatol. 2014; 134: 2589–2597.

Ao Y., ParkH.Y., Olaizola-Horn S., et al. Activation of cAMP-dependent protein kinase is required for optimal alpha-melanocyte-stimulating hormone-induced pigmentation. Exp Cell Res. 1998; 244: 117–124.

Batchuluun B., Inoguchi T., Sonoda N., et al. Metformin and liraglutide ameliorate high glucose-induced oxidative stress via inhibition of PKC-NAD(P)H oxidase pathway in human aortic endothelial cells. Atherosclerosis. 2014; 232: 156–164.

Bellei B., Maresca V., Flori E., et al. p38 regulates pigmentation via proteasomal degradation of tyrosinase. J Biol Chem. 2010; 285: 7288–7299.

Lehraiki A., Abbe P., Cerezo M., et al. Inhibition of melanogenesis by the antidiabetic metformin. J Invest Dermatol. 2014; 134: 2589–2597.

McGill G., Horstmann M., Widlund H.R., et al. Bcl2 regulation by the melanocyte master regulator Mitf modulates lineage survival and melanoma cell viability. Cell. 2002; 109: 707–718.

Miller A., Chu Q., Xie J., et al. Biguanides suppress hepatic glucagon signalling by decreasing production of cyclic AMP. Nature. 2013; 494: 256–260.

Park Y., Lee J., González S., et al. Topical application of a protein kinase C inhibitor reduces skin and hair pigmentation. J Invest Dermatol. 2004; 22: 159–166.

Park Y., Wu C., Yonemoto L., et al. MITF mediates cAMP-induced protein kinase C-beta expression in human melanocytes. Biochem J. 2006; 395: 571–578.

Park Y., Yaar M. Biology of melanocytes. L.A. Goldsmith, S.I. Katz, et al. (Eds.), Fitzpatrick's Dermatology in General Medicine, McGraw-Hill, New York, NY. 2012.

Viollet B., Guigas B., Sanz Garcia N., et al. Cellular and molecular mechanisms of metformin: an overview. Clin Sci (Lond). 2012; 122: 253–270.

Callender V.D., Surin-Lord S.S., Davis E.C., Maclin M. Postinflammatory hyperpigmentation. Am J Clin Dermatol. 2011; 12(2): 87–99.

D'Mello S., Finlay G., Baguley B., Askarian-Amiri M. Signaling pathways in melanogenesis. Int J Mol Sci. 2016; 17(7): 1–18.

Duval C., Cohen C., Chagnoleau C., Flouret V., Bourreau E., Bernerd, F. Key regulatory role of dermal fibroblasts in pigmentation as demonstrated using a reconstructed skin model: Impact of photo-aging. PLoS One. 2014; 9(12): 1–25.